

CONSIDERAÇÕES A PROPÓSITO DE UM CASO DE POLINEVRITE ALCOÓLICA

(Observação elaborada no serviço de neurologia da Fac. de Med. da Univer. de S. Paulo — Prof. Adherbal Tolosa)

ALVARO MARCONDES DA SILVA

Interno — Acadêmico da 1.^a M. H. da Santa Casa (Serviço do Prof. Almeida Prado). Estagiário da Sessão de Endocrinologia do Instituto Butantan.

O diagnóstico da polinevrite alcoólica não oferece grandes dificuldades, mórmente quando se trate de um caso típico como é o que constitue motivo desta publicação. No entanto, mesmo nestes casos podem surgir problemas de alto interesse, especialmente no que tange ao diagnóstico diferencial com outras afecções do sistema nervoso. Em tais eventualidades, urge sistematizar o exame neurológico e conduzir as pesquisas semiológicas de modo racional, afim de poder aproveitar todos os elementos uteis; qualquer omissão poderia dar margem a erro diagnóstico.

A observação que apresentamos elaborada sob a orientação direta dos Assistentes do Serviço de Neurologia, mostra a seqüencia normal que deve ter o exame neurológico e nos comentários finais, salienta as dificuldades do diagnóstico diferencial.

Ces. Lep. (S. N. — 5910), com 31 anos de idade, masculino, brasileiro, investigador de polícia, residente em S. Paulo. Examinado em Maio de 1941, na 1.^a M. H. da Santa Casa de Misericórdia de S. Paulo.

I — ANAMNÉSE

Queixa e duração — Fraqueza nas pernas há 8 meses e dores nas pantorrilhas há 6 meses.

História da moléstia — A doença do paciente se iniciou há cerca de 8 meses por uma *fraqueza nas pernas*, que consistia na falta de força que ele sentia nos membros inferiores, quando andava muito.

Essa fraqueza, a princípio de pouca intensidade, foi progressivamente se tornando maior, obrigando-o, cada vez mais, a restringir o seu trabalho, durante o qual, ele tem necessidade de andar muito.

Alguns dias antes de entrar para este Serviço, em virtude dessa mesma fraqueza, sofreu duas quedas.

Ha cerca de 6 meses apareceram também *dores nas pantorrilhas*. Essas dores são como “agulhadas”, de intensidade variável, às vezes muito,

outras vezes pouco intensas, localizadas nos músculos da perna, às vezes irradiadas para a face dorsal do pé, outras vezes sem irradiação e não influenciadas pelo movimento ou repouso, aparecendo em qualquer destes estados. Ultimamente essas dores tem aparecido mais freqüentemente e com maior intensidade do que no princípio.

Interrogado sobre os diferentes aparelhos, referiu que já era um homem doente, pois em seguida a um lauto almoço que se realizou mais ou menos naquela época, sentiu mal estar gástrico, teve suores frios, e tudo foi seguido de um período de diarréia em que perdeu o apetite e obrava um grande número de vezes por dia.

Tendo-se curado desta diarréia, sofreu durante algum tempo de caimbras nas pernas, principalmente noturnas.

Tem tido ainda um ou outro período de diarréia e nunca mais teve bom apetite.

Ultimamente vem emagrecendo muito, dizendo já ter perdido cerca de 15 quilos. Sente ainda fraqueza geral, já há algum tempo.

Antecedentes pessoais — Nada sabe sobre as condições de nascimento.

Doenças: Teve sarampo e pneumonia na infância. Não teve doenças venéreas e sefílicas. Tem resfriados raramente.

Desenvolvimento somático normal. Foi magro até a idade escolar e depois engordou e assim permaneceu até hoje.

Desenvolvimento mental normal, tendo se alfabetizado logo que iniciou seu curso primário.

Temperamento muito nervoso, se irritando facilmente.

Conduta social normal.

História sexual: masturbou-se na mocidade e começou a ter relações sexuais normais, mais ou menos aos 15 anos.

Trabalho moderado; tem boa disposição para o trabalho.

Tem mau apetite há 2 anos. A sua alimentação é variada, porém irregular na qualidade e na quantidade.

Bébe álcool ha 10 anos; a princípio bebia pouco, porem foi aumentando a quantidade, passando a tomar todos os dias alguns aperitivos e nos domingos e feriados 2 a 3 garrafas de vinho ou 3 a 4 garrafas de cerveja. Ultimamente não tem tolerado bem o álcool, muitas vezes vomitando em seguida à sua ingestão.

Fuma desde a mocidade e já há muito tempo fuma 1 a 2 maços de cigarros por dia.

Antecedentes familiares — Pais vivos e fortes; 3 irmãos vivos e fortes; 7 irmãos mortos (alguns de pneumonia e outros de causa ignorada); esposa viva e forte. Tem um filho sadio, com 2 anos de idade. Não ha casos de moléstias nervosas na família.

II — INSPECÇÃO GERAL

Impressão geral: Paciente de aspecto geral doentio, depauperado; facies alcoólatra.

Peso: 56 quilos. **Estado nutritivo:** hiponutrido ou desnutrido. **Altura:** 1m,71 — **Tipo morfológico:** normótipo.

Paciente aparentando a idade que refere ter (31 anos); esqueleto sem dimorfias; musculatura hipotônica e atrófica (principalmente nos membros inferiores) como veremos no exame neurológico; decúbito indiferente; a atitude em pé e sentada, assim como a marcha, serão descritos no exame neurológico. Panículo adiposo pouco desenvolvido; edema mole e depressível na porção inferior das pernas e no pé. Pele de consistência e elasticidade um pouco diminuídas, ligeiramente seca, principalmente nas extremidades inferiores, onde é também um pouco fria, sendo normalmente quen-

tes, as demais partes do corpo. Piodermites raras, de localizações variadas. Mucosas visíveis descoradas.

Gânglios sub-maxilares aumentados de volume, duros, não dolorosos; adenopatia inguinal de pequeno tamanho; gânglios epitrocleanos palpáveis, de pequeno tamanho. Não há tibialgia, nem esternalgia.

III — EXAME OBJETIVO ESPECIAL

1. **Segmento cefálico** — *Crânio*: simétrico, não apresentando exostoses, nem pontos dolorosos.

Seios da face e mastoide: não dolorosos à percussão.

Olhos: conjuntiva bulbar, apresentando ligeiro desenho capilar. Musculatura extrínseca: nada apresentando de anormal. Musculatura intrínseca: pupilas isocóricas, reagindo bem à luz e para a acomodação; reflexo consensual presente.

Nariz e ouvidos: nada apresentando de particular.

Bôca: dentes mal conservados, apresentando várias cáries, e algumas falhas, e uma raiz exposta (canino superior direito). Língua com ligeira saburra no dorso e hipotônica, com impressões dentárias. *Amígdalas*: um pouco aumentadas de volume.

Garganta e faringe: nada apresentando de particular.

2. **Pescoço** — Curto, simétrico. Tiroide palpável, não aumentada de volume. Batimentos venosos duplos fisiológicos nas fossas jugulares. Batimentos arteriais supra-externais, e ao longo das carótidas.

3. **Torax e aparelho respiratório** — Nada digno de nota à inspecção, palpação, percussão e ausculta.

4. **Aparelho cárdio-vascular** — Ictus visível e palpável no 5.º intercosto, um pouco para dentro da linha hemi-clavicular, de pequena intensidade. Ausculta nada apresentando de particular. Pulso rítmico, de frequência 74; regularmente tenso e amplo. T. A.: 135 x 84.

5. **Abdomen e aparelho digestivo** — Abdomen plano, de paredes flácidas, permitindo a palpação que nada revelou de particular. Fígado; percutível desde o 5.º intercosto até o rebordo costal; não palpável. Baço: apenas percutível em pequena área.

6. **Aparelho gênito-urinário** — Nada de particular.

IV — EXAME NEUROLÓGICO

A) **ESTADO PSÍQUICO** — Atenção espontânea e voluntária em bom estado.

Não há perturbações psíquicas da percepção.

Memória em bom estado em suas diferentes modalidades: de fixação, de conservação, de evocação e de localização no tempo.

Imaginação pobre.

Associação de idéias, julgamento, raciocínio, normais.

Consciência em bom estado. Bôa orientação auto, alo-psíquica, e cronológica.

Afetividade normal demonstrando saudade de seus parentes.

Vontade e atividade não alteradas, tendo bôa disposição para o trabalho.

“Devemos concluir pois pela integridade do psiquismo, pelo menos no momento do exame”

B) **ATITUDE — FÁCIES — EQUILÍBRIO** — *Atitude*: A atitude do paciente *no leito* é indiferente, permanecendo no mais das vezes no decúbito

dorsal; na *posição sentada*, os pés mostram-se ligeiramente caídos, esboçando o "pé equino" e na *posição erecta*, temos a assinalar pequenas oscilações do corpo, que referimos no equilíbrio e a constante preocupação do paciente em se apoiar embora possa ficar de pé sem apoio, evidenciando assim a fraqueza que o mesmo sente nos membros inferiores.

Fácies: de alcoólatra. O paciente apresenta certos movimentos dos lábios (contração do orbicular dos lábios) que poderiam dar a impressão de movimentos involuntários espontâneos, uma vez que ele os realiza quasi constantemente, porém são devidos a irritação de um dente (canino superior direito) mal conservado e que está com a raiz exposta.

Equilíbrio: Sinal de Romberg ausente, apresentando entretanto o paciente, de olhos fechados, algumas oscilações do corpo, de amplitude variável. Essas oscilações existem, em menor grau, no paciente com olhos abertos e na posição erecta.

E) MOTRICIDADE — 1. **Voluntária** — Os movimentos são eu-práxicos.

Todos os movimentos dos membros, do tronco e da face são possíveis, demonstrando a não existência de paralisias.

Quando se manda o paciente levantar do leito, ele executa esse movimento com uma certa lentidão, sempre procurando sustentar o corpo, com as mãos apoiadas no leito; entretanto, convidado a fazer esse movimento sem apoiar as mãos, ele consegue executá-lo, evidenciando assim apenas uma certa falta de forças para sustentar o corpo.

Força muscular — *Membros inferiores* — *Pé*: bastante diminuída a dos flexores dorsais do pé, principalmente a esquerda; diminuída a dos flexores plantares do pé esquerdo e presente e normal a dos flexores plantares do pé direito.

Perna: bastante diminuída a dos extensores e flexores das pernas.

Coxa: diminuída a dos extensores da coxa, principalmente a esquerda e bastante diminuída a dos flexores da coxa, principalmente à esquerda.

A força muscular dos adutores e abdutores da coxa, está diminuída, principalmente à esquerda.

Membros superiores — Força muscular de um modo geral diminuída para todos os movimentos e para ambos os braços.

Provas de deficit motor — Mingazzini: negativo — Pé de cadaver: negativo — Raimiste: negativo. Barrê: se bem que o angulo réto formado entre a perna e a coxa tenha permanecido o mesmo, a perna esquerda tombou um pouco para fóra do eixo mediano do corpo, desviando-se da vertical, em um ângulo de cerca de 50°.

2. **Movimentação passiva.**

a) As articulações não estão dolorosas, tanto à palpação como à movimentação, e são livres, não apresentando limitações em seus movimentos.

b) *Tonus*: Pela inspecção pode-se notar uma diminuição global de volume dos membros inferiores, com tendência ao desaparecimento dos relevos musculares.

A palpação das massas musculares dos membros inferiores, desperta dores, que são mais intensas ao nível dos gastrocnêmios.

Músculos dos membros inferiores flácidos, apresentando pantorrilhas em bandeira; músculos dos membros superiores um pouco flácidos.

A movimentação passiva está prejudicada porque o movimento de flexão da perna sobre a coxa e desta sobre a bacia provoca dores nos músculos quadriceps; flexão do pé de amplitude normal; extensão do pé ampla, despertando dores, na face dorsal desse segmento do membro.

Balanço passivo dos pés prejudicado, pois ao executar a manobra, o paciente acusa dores no lugar em que fixamos a mão, na perna, o que produz um certo grau de contração muscular. Balanço passivo das mãos normal.

3. Automática — Fala, respiração, deglutição, e mastigação normais.

Mímica conservada.

Marcha: a marcha do paciente dá a impressão de uma marcha atáxica, talonante, pois em geral, ao andar, ele toca o sólo em primeiro lugar com o calcanhar, fazendo, às vezes, ruído mais ou menos intenso; entretanto, verifica-se também uma maior flexão dos joelhos que o normal, mais exagerada à esquerda e uma certa tendência a queda do pé durante a marcha, aumentando o ângulo que o pé normalmente faz com a perna e fazendo com que, às vezes, o pé arraste no chão antes que o calcanhar realize o aspecto talonante da marcha. Não há aumento da base de sustentação. Acredito, pois, tratar-se de uma marcha escarvante em início, com um componente atáxico.

Movimentos associados da marcha presentes e normais.

Coordenações musculares: A não ser as pequenas oscilações do corpo, apresentadas pelo paciente, na postura erecta e de olhos abertos, como referimos no equilíbrio, não existem outros fenômenos que denunciem uma "atáxia estática".

Pesquisando a "atáxia dinâmica" encontramos normal a prova indexariz; a prova calcanhar-joelho revelou, entretanto, uma ligeira incoordenação muscular, pois no mais das vezes, o paciente, não acerta o joelho com o calcanhar e deslisa este sobre a crista da tíbia, de modo não satisfatório.

A manobra de Frenkel revelou-se negativa para os membros inferiores.

Já se descreveu o componente atáxico encontrado na marcha; aqui cabe assinalar, que esses fenômenos de incoordenação muscular da marcha, se acentuam pelas manobras de Fournier.

Não há sinais de incoordenação de tipo cerebelar, quer na marcha, como já vimos, quer nas provas de Babinski e de Stewart e da diadocinesia que foram negativas.

4. Involuntária

a) *espontânea:* Não se notam movimentos coréicos, atetósicos, mioclonias, tics, espasmos, convulsões e tremores.

Já nos referimos a certos movimentos dos lábios, que não são movimentos involuntários espontâneos e sim causados pela irritação de um dente (canino superior direito) mal conservado e que está com a raiz exposta; esta nossa afirmação já foi confirmada posteriormente, pois pela retirada do dente, cessaram esses movimentos.

b) *provocada ou reflexa: Reflexos ósteo-tendinosos:* Reflexos médio plantares abolidos, despertando dores no lugar da pancada.

Reflexos aquilianos abolidos. Está presente o reflexo idio-muscular dos gastrocnêmios, despertando dores vivas no lugar da pancada.

Reflexos patelares abolidos.

Reflexos do cuboide presentes e normais.

Reflexos peroneiro-femorais posteriores e tíbio-femorais posteriores ausentes.

Reflexos dos adutores presentes e diminuídos.

Reflexo médio pubiano presente e diminuído; até certo ponto prejudicado por acusar o paciente dores, no local da pancada (?)

Reflexos carpo-metacarpianos ausentes.

Reflexos cúbito-pronadores presentes e diminuídos.

Reflexos estilo-radiais presentes e diminuídos.

Reflexos bicipitais presentes e diminuídos.

Reflexos tricipitais presentes e diminuídos.
 Reflexos olecranianos ausentes.
 Reflexo masseterino presente e normal.
 Reflexo naso-palpebral presente e normal.
 Reflexo-oro-orbicular dos lábios presente e vivo (existe uma causa irritativa nessa região, como já foi assinalado).

Reflexos cutâneos e mucosos: Reflexo córneo-conjuntival presente e normal

Reflexos cutâneos-abdominais presentes e normais.

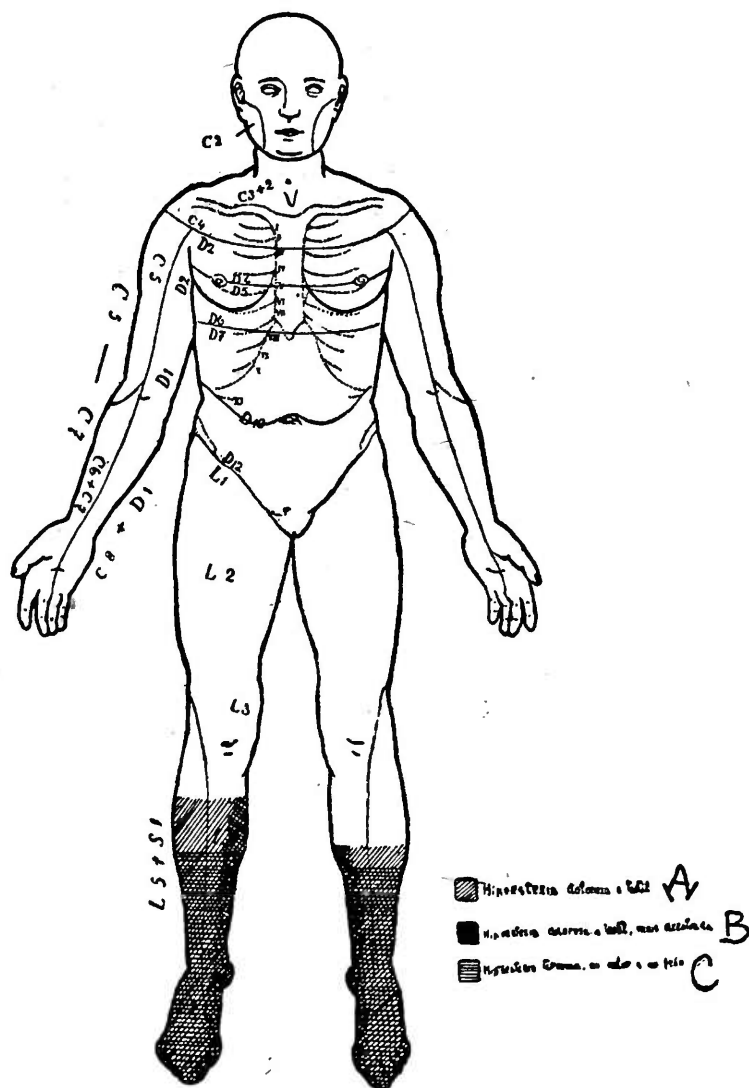
Reflexos cremastéricos superficiais: presentes e normais; r. cremastéricos profundos prejudicados, por sentir o paciente dores muito vivas pela compressão das massas musculares da coxa, não permitindo a execução da manobra.

Reflexo cutâneo-plantar presente e normal.

Não há sinal de Babinski.

Não existe clonus do pé, da rótula e da mão; não há trepidações.

F) SENSIBILIDADE — Até certo ponto prejudicada, por não contarmos com a boa vontade do paciente que se mostra irritadiço.



a) **Subjetiva** — Dores ao nível dos membros inferiores, já referidas na anamnese.

Sensações parestésicas de formigamento, que aparecem inconstantemente ao nível dos membros inferiores, e mais raramente ao nível dos superiores.

b) **Objetiva** — *Superficial* — Hipoestesia ao tacto dos pés e da metade inferior da perna esquerda e 2/3 inferiores da perna direita, mais acentuada na face interna de ambos os lados e de um modo geral, mais acentuada à direita.

Sensibilidade dolorosa nas demais porções do corpo, presente e normal.

Hipoestesia dolorosa dos pés e da metade inferior da perna esquerda e 2/3 inferiores da perna direita, mais acentuada na face interna de ambos os lados e de um modo geral, mais acentuada à direita.

Sensibilidade dolorosa nas demais porções do corpo, presente e normal.

Hipoestesia térmica, ao calor e ao frio, dos pés e da metade inferior das pernas.

Sensibilidade térmica nas demais porções do corpo presente e normal.

Profunda — Sensibilidade segmentar ou artrestésica, abolida para os movimentos passivos dos grandes artelhos e presente e normal para os movimentos passivos dos demais segmentos do corpo.

Sensibilidade vibratória ou palestésica diminuída para os ossos do pé e da perna e presente e normal nas demais partes do corpo.

Sensibilidade para diferenciar pesos diferentes ou barestésica diminuída nas pernas e normal nas mãos.

Sensibilidade dolorosa profunda, pesquisada pela compressão da traquéia e dos testículos, presente e normal.

Sensibilidade estereognóstica presente e normal.

RESUMO DO CASO

Vamos assinalar os *dados positivos* que o nosso paciente apresenta .

A) *Da anamnese:*

Fraqueza nas pernas há 8 meses; Dores nas pantorrilhas há 6 meses; Períodos de diarréia intervalados com períodos em que obra normalmente há 2 anos; Emagrecimento; Fraqueza geral; Alcolismo há 10 anos.

B) *Do exame clínico:*

Indivíduo muito emagrecido. Edema das extremidades inferiores. Pele sêca; fria nas extremidades inferiores. Piodermites. Anemia. Alguns gânglios infartados, de pequeno volume. Dentes mal conservados.

C) *Do exame neurológico:*

Facies de alcoólatra. Esbôço de "pé equino" Força muscular de um modo geral diminuída, sendo que nos membros inferiores apresenta diminuição irregular, conforme os grupos musculares, ora bastante, ora pouco diminuída. Hipotonia muscular geral, com pantorrilhas em bandeira. Atrofias musculares, mais acentuadas nos músculos dos membros inferiores. Dores musculares pela compressão das massas musculares dos membros inferiores, mais intensas nos gêmeos. Marcha escarvante. Atáxia ligeira, de tipo sensitivo, verificável principalmente na marcha, onde se mostra mais acentuada pelas manobras de Fournier e verificável ainda com menor intensidade na postura erecta, e na prova calcanhar-jelho. Hiporeflexia ósteo-ten-

dinosa geral, com exclusão dos reflexos pesquisáveis no segmento cefálico e abolição dos reflexos: médio-plantares, aquilianos, patelares, tíbio e peroneo-femorais posteriores. Hipoestesia térmica, dolorosa e tátil nas porções inferiores da perna e no pé. Abolição da sensibilidade segmentar para os movimentos passivos dos grandes artelhos. Hipoestesia vibratória para os ossos do pé e da perna. Hipoestesia barestésica na metade inferior da perna e no pé.

EXAMES COMPLEMENTARES

Exame do líquido céfalo-raquidiano:

Citologia	0 células por mm ³
Albumina	0,10 grs. por litro
R. Pandy	negativa
R. Benjoin coloidal	00000.00000.00000.0
R. Takata-Ara	negativa
R. Wassermann	negativa com 1 cc.
R. Steinfeld	negativa com 1 cc.

(14-V-941) (a.) O. LANGE

Reações de Wassermann e Kahn no sangue:

Negativas 24-V-941

Exame de fézes:

Negativo para amebas (26-V-941)

Exame elétrico:

Foi pedido, porém não foi realizado em virtude de uma pneumonia intercorrente que se declarou na enfermaria, dias após a entrada do paciente.

Exame funcional do fígado:

Bilirrubina no soro: 1,92 mgr. por 100 cc. (Normal: 0,4 a 1,0).

Reação de Takata-Ara no soro: negativa.

Dosagem do urobilinogeno na urina: 6,42 mgrs. por 100 cc. (Normal 1,24 a 8,0).

Reação de Van den Bergh: indireta.

DDO. PAULO DIAS DA SILVEIRA

CONSIDERAÇÕES SOBRE O DIAGNÓSTICO

O diagnóstico do caso em estudo, se nos apresenta relativamente fácil, uma vez que preliminarmente podemos afastar qualquer lesão do sistema nervoso central e assim localizarmos o processo no sistema nervoso periférico, considerando como tal, o conjunto formado pelos neurôneos motores periféricos e pelos primeiros neurôneos sensitivos, com centro trófico nos gânglios cérebro espinhais.

De fato, se referirmos só o que é essencial podemos dizer:

A ausência de distúrbios motores de tipo espasmódico, a hipotonia muscular geral, as atrofia musculares de ambos os lados do

corpo, as dores a compressão das massas musculares, a marcha escarvante, a hiporeflexia ósteo-tendinosa, a ausência do sinal de BABINSKY, etc. tudo isto em conjunto, nos autoriza admitir a integridade dos neurôneos centrais do sistema piramidal ou néo-cinético.

Lamento, pelos motivos já expostos, não contar aqui com o exame elétrico que tornaria ainda mais nitida a minha afirmação; entretanto creio que os elementos apresentados, por si só, bastam para o nosso critério de certeza.

(Do mesmo modo, a ausência de movimentos involuntários espontâneos com presença de hipotonia muscular geral, a ausência de perturbações características da motilidade automática, etc. ainda em conjunto, nos demonstra a integridade do sistema extrapiramidal ou páleo-cinético.

Ainda, a ausência de incoordenações musculares de tipo cerebelar nos permite concluir pela integridade desse sistema.

Por outro lado, a irregularidade das perturbações da sensibilidade apresentadas, tanto na sua qualidade como na sua extensão, nos permite supor a integridade dos feixes sensitivos com pontos de partida no interior do sistema nervoso central.

Desse modo, admitindo a integridade dos sistemas acima apontados, ou seja do sistema nervoso central, podemos também afastar do nosso pensamento aquelas doenças sistematizadas que, além do comprometimento do sistema nervoso periférico, apresentam no seu quadro mórbido, perturbações outras, tais como, de neurôneos motores centrais, de feixes sensitivos com ponto de partida no interior do sistema nervoso central, etc...

Afastaremos portanto, a esclerose lateral amiotrófica que compromete a via piramidal, a eredo-ataxia espinhal de FRIEDREICH e eredo-atáxia cerebelar de PIÉRE-MARIE que comprometem os feixes espino-cerebelosos, além de lesões nos feixes piramidais, a hematomielia, a siringomielia, a esclerose em placas, os tumores, os síndromes de secção ou hemiseção da medula, a mielite aguda ascendente de LANDRY.

Ficamos assim, com a doença do nosso paciente localizada na patologia do sistema nervoso periférico, tal qual foi definido acima, e cabe-me então, nessa patologia, fazer o diagnóstico diferencial entre as diferentes eventualidades mórbidas, entre as quais encontraremos aquela que o paciente apresenta.

Dentre essas eventualidades, podemos ainda afastar aquelas dependentes de nervos encefálicos, por não constataremos perturbações referentes aos mesmos.

Ficamos assim, para o nosso estudo, unicamente com o sistema nervoso periférico espinhal, que deverá ser entendido como formado, pelos neurôneos motores em toda a sua extensão, desde a célula das pontas anteriores da medula até a terminação dos nervos nos músculos, e ainda mais pelo primeiro neurônio sensitivo, com centro trófico nos glânglios espinhais, desde a sua terminação periférica até a sua terminação central.

Dentre as moléstias que acometem esse sistema teremos portanto, as poliomiélites anteriores, as radiculites anteriores, as funiculites, as nevrites e polinevrites e as radiculites posteriores.

Começaremos por afastar as “poliomiélites anteriores agudas”, em virtude do decurso lento e progressivo da moléstia, da ausência de perturbações esfíntéricas e da idade do paciente, pois são raras as formas agudas de poliomiélites acima de 20 anos.

A “atrofia muscular progressiva mielopática” também fica de lado, em se tratando de uma moléstia que tem um quadro mórbido bem típico que o nosso paciente está longe de apresentar. De fato, ela se inicia na grande maioria dos casos pela atrofia dos músculos da mão, dando a clássica mão de tipo ARAN-DUCHENE, raramente atinge os músculos dos membros inferiores e não dá perturbações da sensibilidade.

Resta-nos pois, unicamente discutir as doenças que atingem os nervos periféricos.

Na patologia dessa parte do sistema nervoso, KRAMER faz uma distinção entre nevrites e neurálgias de um lado e polinevrites de outro, dizendo que estas são moléstias gerais que invadem territórios nervosos que quasi sempre são respeitados pelas mononevrites ou simplesmente nevrites e que seus sintomas são de caráter difuso.

Diz mesmo “que cuando varios nervios sufren simultaneamente neuritis, el cuadro clinico general suele divergir del de la polinevrites mereciendo más bien el nombre de mononeuritis múltiple”

No nosso caso, desde logo podemos admitir, pelo caráter difuso dos sintomas, pela extensão dos territórios nervosos atingidos e pelo aspecto geral da doença que se trata de uma polinevrite e não de “mononevrites múltiplas”.

As chamadas radiculites e as funiculites ficam desde logo excluídas, por falta de sintomatologia característica: dor provocada pela movimentação da coluna vertebral, topografia radicular dos distúrbios sensitivos, déficit motor de distribuição radicular nas radiculites e imobilização da coluna vertebral em determinadas atitudes, por contratura antálgica dos músculos paravertebrais, dor a percussão da região paravertebral nas funiculites.

Entretanto, devemos assinalar a possibilidade de alterações concomitantes dos nervos periféricos e das raízes nervosas, o que em geral só acontece nas formas infecciosas das polinevrites e portanto afastando-se do nosso caso que, como veremos adiante, é uma forma tóxica.

Ficamos assim, para o nosso diagnóstico, unicamente com as polinevrites e as radiculites posteriores.

Entre as polinevrites a única que poderia apresentar o nosso paciente é a “polinevrite alcoólica”, por ser o álcool o único fator etiológico capaz de explicar, neste caso, as perturbações nervosas que o mesmo apresenta.

Entre as radiculites posteriores, a única que poderemos citar como até certo ponto se enquadrando no exame clínico do paciente, é a “tabes dorsalis”, que é uma meningo-radiculite posterior e como tal pode ser encaixada nas moléstias do sistema nervoso periférico. Não nos referimos aqui aos casos em que haja nitida esclerose dos cordões posteriores da medula.

Cabe-nos agora, portanto, fazer o diagnóstico diferencial entre a “tabes dorsal” e as “polinevrites” uma vez que estas, às vezes apresentam uma sintomatologia que simula aquela.

Estas duas moléstias se assemelham na realidade em alguns pontos de vista; assim, é comum encontrarmos em ambas, a areflexia tendinosa e a hipotonia muscular e estes sinais o nosso doente os apresenta.

Além destes, entretanto, o doente apresenta outros sinais que poderiam nos conduzir ao diagnóstico de tabes, como o componente atáxico da marcha, dando-lhe um aspecto talonante e com as manobras de FOURNIER positivas, a atáxia ligeira de tipo sensitivo, verificável na postura erecta e na prova calcanhar-joelho e as perturbações da sensibilidade profunda (óssea e segmentar das extremidades inferiores); no entanto, outros sinais havidos como importantes para o diagnóstico dessa moléstia o nosso doente não apresenta, assim não encontramos o sinal de ARGYLL-ROBERTSON, o sinal de ROMBERG, a anestesia visceral e as perturbações esfinctéricas. Infelizmente, os reflexos cremasterinos profundos se acham prejudicados conforme já relatamos atrás, e por isso não pudemos contar com o sinal de TOLOSA de grande valor para o diagnóstico diferencial da tabes.

Entretanto, podemos acrescentar desde já que se o diagnóstico de tabes fosse feito assim num primeiro exame, pesquisas posteriores, clínicas e humorais o afastariam definitivamente.

Realmente o nosso doente apresenta considerável deficit na força muscular, o que não é peculiar a tabes e além disso, resultaram negativas todas as pesquisas relativas a sífilis, como ausência de antecedentes, ausência de sinais clínicos, WASSERMANN e KAHN no sangue negativas e WASSERMANN e STEINFELD no liquor negativas.

Por outro lado, pode-se afirmar que o doente não apresenta a forma clássica da polinevrite alcoólica, pois que encontraram-se nele alguns distúrbios — perturbações da sensibilidade profunda e marcha ligeiramente atáxica — que são a expressão de perturbações encontráveis nas lesões do neurônio sensitivo radicular posterior.

O exame clínico minucioso pois, nos permite fazer o diagnóstico de “polinevrite alcoólica” baseado principalmente no conjunto dos elementos positivos fornecidos pelo nosso exame e ainda pela ausência dos elementos acima apontados, como de grande valor para o diagnóstico de tabes.

Estes elementos positivos são os seguintes:

Alcoolismo há 10 anos e portanto presença de um fator tóxico.
Considerável perda de força muscular.

Dores espontâneas nas pantorilhas.

Períodos de diarreia há 2 anos, que provavelmente atuaram como fatores predisponentes da moléstia atual, pelo estabelecimento de um estado de pré-avitaminose, necessário, segundo as teorias modernas, na patogenia das polinevrites.

Esbôço de pé equino.

Hipotonia muscular.

Atrofias musculares de tipo degenerativo.

Dores musculares a compressão.

Marcha escarvante.

Perturbações da sensibilidade, dando fenômenos atáxicos como é verificável na forma pseudo-tábida das polinevrites.

As hipo e areflexias ósteo-tendinosas encontradas, com reflexos superficiais normais.

Hipoestésias superficiais de pequena extensão, nas extremidades inferiores, com distribuição não sistematisada.

* * *

Se esses elementos não bastassem para em conjunto, nos dar a certeza do diagnóstico feito, temos ainda o exame do líquido céfalo-raquidiano que, pela sua importância e caráter decisivo no quadro mórbido do paciente, deixei propositadamente para o fim.

De fato, tratando-se no caso da tabes de uma meningo radiculite, teríamos forçosamente alterações liquóricas que no caso não foram encontradas, sendo o exame do L. C. R. perfeitamente normal.

Por outro lado, como a tabes presuppõe a existência da sífilis e esta não foi demonstrada não só pelas reações de Wassermann e Steinfeld no liquor, mas também pelas reações de Wassermann e Kahn no sangue creio que fica assim definitivamente afastada a possibilidade da tabes dorsal no nosso paciente.

Um outro elemento que poderá também ser levado em consideração para confirmar o nosso diagnóstico, se bem que seu valor seja relativo e só podendo ser apreciado no conjunto dos demais elementos, é o ligeiro aumento da taxa de bilirubina no sangue, demonstrando uma ligeira insuficiência hepática, como é comum nas polinevrites alcoólicas.

EVOLUÇÃO

Em poucas palavras quero assinalar, que dias após a entrada do paciente neste serviço e de lhe ser instituído um tratamento adequado, o

mesmo foi acometido de uma pneumonia lobar que atualmente está em franco período de remissão.

Durante o período de febre alta o paciente apresentou perturbações psíquicas, confusão mental e delírio com um certo grau de sistematização (alucinações auditivas e visuais terríficas e delírio persecutório) como é comum nos estados de alcoolismo crônico.

Já assinalamos que essa doença impediu que se tivesse feito o exame elétrico, que era de grande valor no caso, e agora apenas quero me referir que o quadro mórbido do paciente, relativo a polinevrite, deverá ter ocorrido, em seguida à pneumonia, uma vez que esta se instalou, num terreno muito intoxicado e de grande depauperamento, contribuindo para o aumento desses males.

De fato, é o que pudemos constatar a “grosso modo” uma vez que convinha não perturbar o paciente, pela abolição dos reflexos bicipitais, tricipitais, estilo-radiais e cúbito-pronadores e pelo aparecimento de dores à compressão nos músculos dos membros superiores.

TRATAMENTO DA POLINEVRITE ALCOÓLICA

A profilaxia dessa moléstia é teoricamente muito simples, uma vez que consiste na supressão do álcool. Entretanto na prática, verifica-se que realizando-se isso de modo brusco, às vezes o quadro clínico piora, com aparecimento de perturbações, principalmente do psiquismo, como delírios alucinatórios e perturbações cardíacas com taquicardia e sinais de insuficiência que podem terminar pela morte.

Desse modo, as vezes somos levados a fazer a supressão do álcool de maneira lenta, administrando diariamente pequenas doses decrescentes desse tóxico, até que o paciente possa suportar a sua ausência.

O repouso absoluto na cama sobretudo quando há perigo de insuficiência cardíaca está sempre indicado; devemos levar em conta a possibilidade de se produzir úlceras de decúbito que são evitadas por coxins de água ou de ar.

E' conveniente também sustentar a roupa da cama com arcos para evitar que o simples peso da coberta determine o “pé equino”; este ainda poderá ser evitado por manobras que impeçam a contração dos extensores do pé.

Os resultados que se podem esperar unicamente com estes meios, dependem da extensão da lesão nervosa, pois as degenerações uma vez estabelecidas são irreversíveis e só podemos esperar que novas lesões não se estabeleçam, e que possivelmente regridam aquelas em início.

A cura das paralisias e das atrofia musculares se pode tentar com a eletroterapia, em seguida a um acurado exame elétrico, para se determinar os danos produzidos pela doença.

Podemos também associar ao método anterior as massagens praticadas com a devida regra e a ginástica passiva.

As massagens são meios eficazes para ativar a circulação, para combater o edema e para obter a restauração anatômica dos músculos doentes.

A ginástica passiva evita o estabelecimento de aderências fibro-tendinosas que depois de um período de imobilidade prolongada se produzem nas partes paráliticas.

Podemos ainda nos utilizar dos preparados fosforados, e dos preparados estriquinínicos com o fim de agir sobre as células nervosas dos cornos anteriores e ganglionares, cujas alterações nesta moléstia são de pequena gravidade ou ausentes.

Esses preparados agiriam, ativando a função dessas células nervosas e aumentando assim a nutrição das fibras lesadas, que delas dependem.

Podemos então dar a lecitina, quer sob a forma de alimentos (ovos, cérebro de vitelo, fígado...) quer sob a forma de injeções usando um preparado comercial qualquer.

A estriquinina, que também aumenta a excitabilidade reflexa da medula espinhal, pode ser usada por via oral, em pilulas de 0,001 gr. (2, 4, 6 pilulas ao dia) ou ainda em injeções hipodermicas em solução milesimal, injetando 0,001 gr. por dose e repetindo a injeção algumas vezes por dia. Aumentando prudentemente a dose se pode atingir ainda 0,004-0,006 gr. por dia, injetando-se 0,002 por dose. Não é conveniente e nem util superar estas doses.

Durante o tratamento da polinevrite é util ainda prevenir perturbações cardíacas, administrando conjuntamente cardiotônicos.



F U N G O L



Frieiras
Empigens
"Acido Úrico"
 dos pés
"Athletic Foot"
 etc.



LABORATORIO TORRES

RUA GLYCERIO, 429
S ã O P A U L O