

DEPARTAMENTO DE ANATOMIA PATOLÓGICA

Diretor: Prof. Dr. Euclides Onofre Martins

## DISGERMINOMA DO OVÁRIO EM CADELA

(OVARIAN DYSGERMINOMA IN BITCH)

L. ZEZZA NETO  
Instrutor

A. M. SALIBA  
Prof. Assistente Doutor

R. GRECCHI  
Instrutor

M. MARIANO  
Prof. Assistente Docente

Deve-se a ROBERT MEYER (1931) a denominação de disgerminoma a tumores que no ovário reproduzem quadro típico de seminomas testiculares. Meyer admitiu, para estes blastomas, origem nas células derivadas da gônada primitiva em fase muito precoce e antes que as células sexuais verdadeiras tenham comunicado seus caracteres definitivos.

De acôrdo com EWING (1948) neoplasias desta natureza são sempre malignas e podem se apresentar na mulher em diferentes idades, mas de preferência nos primeiros anos de vida, daí serem denominados de "carcinoma puellarum" por NOVAK e NOVAK (1958).

Na patologia humana algumas centenas de casos são descritos, contrastando com a patologia veterinária. MOULTON (1961) chama a atenção para a raridade do encontro de tais blastomas em animais domésticos e revendo a literatura prova tal fato, pois, nela somente vê catalogados dois casos, ambos em fêmeas bovinas, um descrito por BALL e POMMIER (1929) e outro por CHABASSE (1954).

Revendo a literatura comprovamos a veracidade da observação de MOULTON (1961) e somente podemos adicionar um caso às suas citações, este em *Gallus gallus*, citado por MACHADO e col. (1963).

No presente relato descrevemos, talvez, o primeiro caso de seminoma ovariano em cadela, que ocasionalmente por nós foi encontrado em necropsopia.

## MATERIAL E MÉTODOS

O material do presente estudo foi constituído por tumor ovariano, obtido através de necropsopia de animal da espécie canina, sexo feminino, da raça Boxer, com 10 anos de idade. (Registro AP. 7481).

O tumor foi descrito em suas minúcias e uma vez cortado, fragmentos foram fixados em formol neutro a 10% e posteriormente incluídos em parafina. Os preparados obtidos foram corados pela Hematoxilina Eosina, Van Gieson e Foot Wilder.

## RESULTADOS

*Observações necroscópicas* — O exame dos órgãos "in situ" revelou ovário direito aumentado de volume e cístico. Na região do ovário esquerdo notou-se grande formação tumoral.

Ao exame dos órgãos em separado notamos o ovário direito com múltiplos cistos, cujos diâmetros variavam entre o da cabeça de alfinete ao de ovo de pombo. Tais cistos apresentavam a parede transparente e continham em seu interior substância fluida, límpida e incolor.

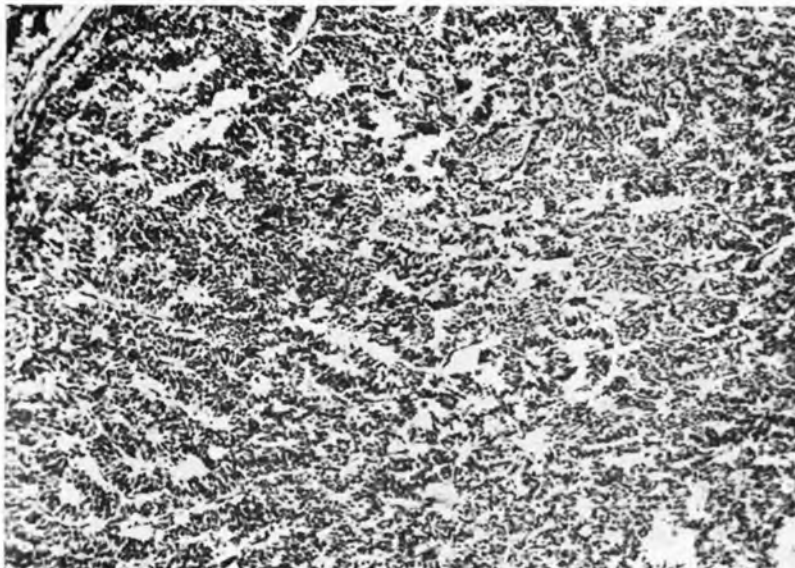


Fig. 1 — Aspecto microscópico do tumor, mostrando estruturas semelhantes a tubulos seminíferos. Pode-se ainda verificar que o estroma do tumor é reduzido. Nota-se também que as células tumorais se assentam sobre membrana de natureza conjuntiva. Col. H.E. Aumento 35 X.

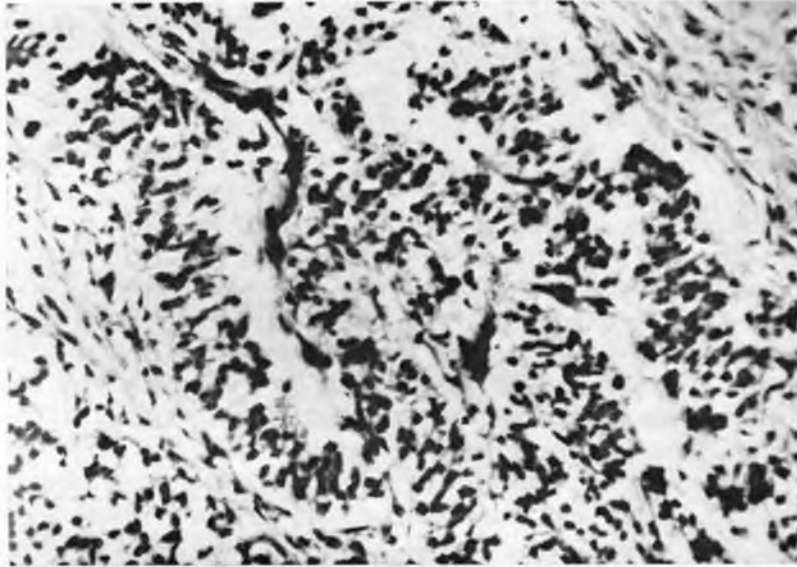


Fig. 2 — Detalhe da fotomicrografia anterior mostrando células com núcleo picnótico e citoplasma com delicados prolongamentos. Col. H. E. Aumento 250 X.

O exame do ovário esquerdo revelou que êste estava transformado em massa tumoral, cuja superfície externa era bastante rugosa, de côr esbranquiçada e carente de cápsula. A tumoração tinha as dimensões de laranja lima e ao corte sua côr era esbranquiçada, seu aspecto era homogêneo e firme, notando-se um ou outro cisto, do qual fluiu líquido amarelo acastanhado, de consistência viscosa.

*Exame microscópico* — Observamos neoplasma formado por células grandes, que imitam o epitélio seminífero, compondo estruturas bastante semelhantes aos túbulos seminais. Estas células por vêzes apresentavam citoplasma escasso e não raro com verdadeiros prolongamentos, têm núcleo volumoso que se apresenta bem corado. As células tumorais mais próximas do estroma se assentam sôbre delicada membrana de natureza reticular e entre as células tumorais evidencia-se escasso e delicado retículo. Observamos com freqüência inúmeras e aberrantes figuras de mitose.

O estroma era formado por tecido conjuntivo, rico em fibras colágenas e reticulares. Não raro o tecido conjuntivo se apresentava hialinizado e com infiltração linfocitária, notando-se ainda vasos do tipo capilar.

Em outros locais as células tumorais eram pequenas e se assemelhavam bastante a linfócitos, não se apresentando em disposição tubular, mas sim, formando grandes massas ricas em figuras de reprodução celular.

#### COMENTÁRIOS

Sem dúvida alguma o disgerminoma do ovário pertence ao grupo dos neoplasmas malignos, no entanto, a sua malignidade não é comparável com a do carcinoma ovariano primitivo.

NOVAK e NOVAK (1958) estudando essa neoplasia na mulher, acreditam que na maioria dos casos a simples extirpação do tumor leva à cura completa. Na série de tumores deste tipo estudada pelos referidos autores, apenas 32% recidivaram a tratamento cirúrgico.

Afirmam, ainda categoricamente, que estas neoplasias constituem tipicamente um tumor dos primeiros anos de vida.

No caso em questão, é interessante se ressaltar que a cadela contava 10 anos de idade, portanto, podendo ser considerada animal velho. Naturalmente havia necessidade do conhecimento clínico do caso, para se poder dizer quando se iniciaram os sintomas, tudo indicando que o tumor seja realmente dos primeiros anos de vida, vindo a se manifestar bem mais tarde por fenômeno ainda desconhecido, talvez relacionado ao sistema endócrino.

Outro ponto a ser considerado é a malignidade histológica do tumor, contrastando com o seu comportamento, aparentemente benigno, pois, apesar de não ser capsulado, o tumor não invadia os tecidos vizinhos e não deu metástases, o que comprovamos através de acurado exame do cadáver.

A falta de outros dados nos impede documentar melhor a questão da evolução dessa neoplasia, no entanto nos damos por satisfeitos em poder chamar a atenção para a possibilidade do encontro, também, desta neoplasia no cão.

#### RESUMO

Estudamos neoplasia ovariana em cadela com 10 anos de idade. As características do tumor possibilitaram diagnóstico de disgerminoma. O estudo histológico revelou alta malignidade, não sendo, no entanto, observadas metástases. Comentamos a evolução do tumor, sem concluir sobre este aspecto do problema, pela falta de dados clínicos.

## SUMMARY

A bitch 10 years old presented an ovarian neoplasm. Through its characteristics the tumour was classified as a dysgerminoma. The histological study revealed high malignity, but no metastasis was noted but no conclusion were drawn because of the lack of clinical information.

## REFERÊNCIAS BIBLIOGRÁFICAS

- BALL, V. & POMMIER, A. — 1929 — Cancer de l'ovaire. Epitheliome à cellules claires ou séminome chez une vache. *Bull. Soc. Sci. vét.*, Lyon, 32:181-182.
- CHABASSE, Y. — 1954 — Séminome de l'ovaire chez la vache. *Rec. Med. vét.*, 130:561-569.
- EWING, J. — 1948 — *Oncologia*. Barcelona, Salvat Editores S.A.
- MACHADO, A. V.; LAMAS DA SILVA, J. M.; CURIAL, O.; TREIN, E. J.; SALIBA, A. M.; MARTINS, E. O.; CAVALCANTI, M. I.; SANTOS, J. A.; TOKARNIA, C. H.; DOBEREINER, J.; FARIA, J. E.; NOV-  
LOSKI, G. S.; COSTA PEREIRA, E. F. — 1963 — Incidência de blas-  
tomas em animais no Brasil. *Arch. Esc. Vet.*, Minas Gerais, 15:  
327-401.
- MOULTON, J. E. — 1961 — *Tumours in domestic animals*. University of California Press.
- MEYER, R. — 1931 — *In Ewing J. Oncologia* Barcelona, Salvat. Editôores.
- NOVAK, E. & NOVAK, R. E. — 1958 — *Tratado de Ginecologia*. 5.<sup>a</sup> ed. Cuba, La Habana.