

NOTAS E INFORMAÇÕES  
NOTES AND INFORMATION

MESENQUIMOMA MALIGNO EM  
CÓLON DESCENDENTE  
DE CÃO

MASAO IWASAKI  
Professor Livre Docente  
Faculdade de Medicina Veterinária e  
Zootecnia da USP

JOSE LUIZ GUERRA  
Professor Assistente  
Faculdade de Medicina Veterinária e  
Zootecnia da USP

WILSON ROBERTO FERNANDES  
Auxiliar de Ensino  
Faculdade de Medicina Veterinária e  
Zootecnia da USP

FILOMENA M. CARVALHO  
Médica Assistente do Hospital das  
Clínicas da Faculdade de Medicina da USP

IWASAKI, M.; GUERRA, J.L.; FERNANDES, W.R.;  
CARVALHO, F.M. Mesenquimoma maligno em colon  
descendente de cão. Rev.Fac.Med.vet. Zootec.  
Univ.S.Paulo, 23(1): 79-87, 1986.

RESUMO: No presente relato, descreveram-se achados clínicos, laboratoriais, radiográficos e anátomo-patológicos, observados em um cão, sem raça definida, macho, de 8 anos de idade, que apresentava formação tumoral na cavidade abdominal. Os exames radiográficos evidenciaram o crescimento intra-luminal da referida formação, a nível de cólon descendente, além de denunciar a existência de nódulo metastático em pulmão. Os exames anátomo-patológicos permitiram o diagnóstico de Mesenquimoma Maligno, sendo que na literatura médica-veterinária não consta caso clínico semelhante.

UNITERMOS: Neoplasias, cães; Cólon descendente;  
Mesenquimoma maligno

INTRODUÇÃO

As neoplasias malignas intestinais ocorrem com relativa raridade na espécie canina, sendo que a maioria dos relatos referem-se a Adenocarcinoma e Leiomiomasarcoma (HAYDEN & NIELSEN, 3, 1973; PATNAIK et alii, 9, 1977).

As formações neoplásicas intestinais podem determinar o aparecimento de quadro obstrutivo intestinal crônico, caracterizado por sinais clínicos como anorexia, vômitos, diarreia e conseqüente perda de peso (FEENEY et alii, 2, 1982).

No presente trabalho relatamos um caso clínico, que ao exame clínico se apresentou com sintomas sugestivos de obstrução intestinal crônica, por provável neoplasia. Os exames radiográficos revelaram o desenvolvimento de formação tumoral no lúmen do colon descendente, além de formação nodular em lobo apical direito. Confrontando-se as observações dos exames histopatológicos destas formações, com as descrições de STOUT, 10 (1948), STOUT & LATTES, 11 (1967) e ENZIGER & WEISS, 1 (1983), pode-se diagnosticá-las como Mesenquimoma Maligno.

A raridade da ocorrência do Mesenquimoma Maligno em cães é discutida por MOORE et alii, 6 (1983), em trabalho onde estes AA. descrevem o achado desta neoplasia na região da coxa de um cão, sendo que dos AA. clássicos como MULLIGAN, 8 (1949), MOUTON, 7 (1961) e JONES & HUNT, 4 (1989), apenas JUBB et alii, 5 (1985) referem-se à ocorrência de Osteoliopossarcoma em cão, como sendo uma forma de Mesenquimoma Maligno, composto de tecido lipossarcomatoso e osteossarcomatoso.

APRESENTAÇÃO DE CASO CLÍNICO

Foi admitido para exame no Hospital Veterinário da Faculdade de Medicina Veterinária e Zootecnia da Universidade de São Paulo, cão sem raça definida, macho, de 8 anos de idade.

O proprietário do referido animal informou, durante o exame clínico, que o mesmo apresentava, há aproximadamente 15 dias, vômitos freqüentes, de coloração amarelada e de ocorrência independente de ingestão de alimentos, além de tenesmo e enterorragia, resultando em acentuado emagrecimento progressivo, que fazia salientar aumento de volume junto à parede abdominal esquerda. Pela palpação verificou-se que este aumento de volume se devia à presença de formação arredondada e consistência firme, que se estendia pela região média do abdome, deslocando-se ligeiramente à esquerda. No exame físico, ainda, não se detectaram outras alterações orgânicas ou anatômicas apreciáveis.

Para a complementação do exame, requi-

sitou-se hemograma, provas bioquímicas para avaliação das funções hepática e renal, além de radiografias das regiões abdominal e torácica.

Tendo em vista a ocorrência de óbito do animal, antes do estabelecimento da conduta clínica para o caso, efetuou-se a necrópsia, durante a qual foram coletados fragmentos de diversos tecidos para os exames histopatológicos.

#### ACHADOS LABORATORIAIS

O exame hematológico revelou discreta leucocitose (16.000), por neutrofilia (14.720), com linfopenia (640), além de granulações tóxicas em neutrófilos; na série vermelha não se observou nenhuma alteração.

As oosagens de creatinina, uréia, aspartato amino-transferase (AST), alanina amino-transferase (ALT), fosfatase alcalina, bilirrubina direta e indireta, estavam dentro dos limites de normalidade.

#### ACHADOS RADIOGRAFICOS

Em radiografias simples do abdome em posições látero-lateral e ventro-dorsal, observou-se massa tumoral de densidade água, envolta por densidade gasosa, alojada na região média, ligeiramente deslocada à esquerda. Ainda, compunham o quadro radiográfico, segmentos de alças intestinais dilatadas por acúmulo de materiais fecais.

Para complementação do exame radiográfico, optou-se pela realização de trânsito intestinal, utilizando como contraste a solução de sulfato de bário. Estas radiografias, realizadas até 120 minutos da administração do contraste, revelaram, apenas, retardo do tempo de trânsito, preenchendo grande parte do intestino delgado que por sua vez, mostrava irregularidades da superfície mucosa. Em vista disso optou-se pela realização do enema de bário, quando se revelou estar a massa tumoral no lúmen do cólon descendente, determinando falha do preenchimento do citado lúmen (Fig. 1, 2).

Nas radiografias do tórax evidenciou-se presença de formação nodular de densidade água, com pontos de densidade cálcica, de aproximadamente 6 cm de diâmetro, em região correspondente a lobo cranial direito. (Fig. 3).

#### ACHADOS DE NECROPSIA

Quando da realização da necrópsia, o animal apresentava-se moderadamente icterico.

Com a abertura da cavidade abdominal, observou-se formação tumoral de aproximadamente 15 cm de diâmetro, de consistência firme, situada no lúmen do colon descendente, sendo que, a este ponto do intestino grosso, aderiram-se epíplon e alças intestinais. Ao corte, a massa tumoral mostrava-se friável e de aspecto necrótico em sua maior parte. As porções do colon, anteriores à formação, albergavam no seu lúmen, grande quantidade de materiais fecais estagnados. Os demais segmentos de intestinos mostravam intensa enterite hemorrágica. (Fig. 4, 5).

Finalmente, como digno de destaque entre os demais achados da necrópsia, salientava-se em lobo pulmonar cranial direito, formação arredondada, de consistência firme, medindo aproximadamente 5 cm de diâmetro que, ao corte, mostrava-se parcialmente calcificada.

#### ACHADOS HISTOPATOLÓGICOS

Os múltiplos cortes histológicos da formação tumoral intestinal demonstravam neoplasia maligna, com extensas áreas de necrose e de aspecto heterogêneo, predominando regiões compostas por células fusiformes, com núcleos de tamanhos variados, em geral hiperromáticos, ocasionalmente vesiculados e com moderada quantidade de mitoses. O citoplasma tinha limites pouco definidos, era fracamente acidófilo e fibrilar. Estas células arranjavam-se em feixes irregulares, esboçando, focalmente, paliçadas nucleares. Em algumas áreas as células dispunham-se irregularmente em meio a matriz mixóide. Focalmente estas células apresentavam citoplasma alongado, fortemente acidófilo e homogêneo, caracterizando rabiomioblasto. (Fig. 6).

Outras áreas mais celulares mostravam células não coesas, pleomórficas, com alta relação núcleo-citoplasmática, núcleos hiperromáticos, apresentando a intervalos irregulares, tecido osteóide ou matriz cartilaginosa. (Fig. 7, 8).

Massas lobuladas de tecido cartilaginoso adulto constituíam o principal componente da neoplasia ao nível da metástase pulmonar.

## DIAGNOSTICO ANATOMO-PATOLOGICO

Pelas observações acima descritas pode-se determinar o diagnóstico de Mesenquimoma Maligno (Schwanoma maligno, condrossarcoma e osteossarcoma com transformação rabiomioblástica) em intestino grosso, com metástase pulmonar.

## DISCUSSAO

Temos verificado a ocorrência rara de neoplasias intestinais em animais do nosso meio, o que coincide as informações fornecidas por HAYDEN & NIELSEN, 3 (1973) e PATNAIK et alii, 9 (1977), em trabalhos de levantamentos efetuados em outros países, tanto no que diz respeito à baixa frequência de seus achados, como nos tipos mais comuns destes tumores.

No caso clínico, ora relatado, se destaca o encontro de Mesenquimoma Maligno no intestino grosso, com metástase pulmonar, sem descrição similar na literatura médica veterinária, incluindo-se na revisão autores AA. clássicos como MULLIGAN, 8 (1949), MOULTON, 7 (1961) e JONES & HUNT, 4 (1983), sendo que apenas MOORE et alii, 6 (1983) descreveram caso desta neoplasia na região da coxa de cão e JUBB et alii, 5 (1985) citam apenas uma forma de Mesenquimoma Maligno, o Osteoliopossarcoma, como podendo ocorrer em cães.

No exame clínico do animal do presente relato foram anotados, como sinais clínicos de maior relevância, a anorexia prolongada com considerável perda de peso, vômito e diarréia. Estas alterações coincidem com as explanadas por FEENEY et alii, 2 (1982), quando abordam sobre os quadros clínicos de obstruções intestinais crônicas, decor-

rentes de neoplasias intestinais. Os achados laboratoriais pouco subsidiaram o exame clínico, porquanto, apenas o hemograma denunciava possível processo inflamatório inespecífico. De maior importância para o diagnóstico clínico foram os exames radiográficos que, não somente demonstravam a extensão e localização da formação tumoral, assim como também, a existência de formação nodular em lobo pulmonar, com características de metástase.

A identificação de Mesenquimoma Maligno foi fundamentada em descrições de STOUT, 10 (1948), STOUT & LATTES, 11 (1967) e ENZIGER & WEISS, 1 (1983).

IWASAKI, M.; GUERRA, J.L.; FERNANDES, W.R.; CARVALHO, F.M. Malignant mesenchymoma in the descendent colon of dog. Rev. Fac. Med. vet. Zootec.Univ.S.Paulo, 23(1):79-87, 1986.

SUMMARY: A 8 years old male mongrel dog was presented with a tumor in the abdominal cavity. Clinic, laboratory, radiographic and anatomopathologic examinations were performed. The radiological examination showed a intraluminal mass in the descendent colon and a metastatic nodule in the lung. The histopathological findings were consistent with Malignant Mesenchymoma.

UNITERMS: Neoplasms of dogs<sup>†</sup>; Colon<sup>†</sup>; Malignant mesenchymoma

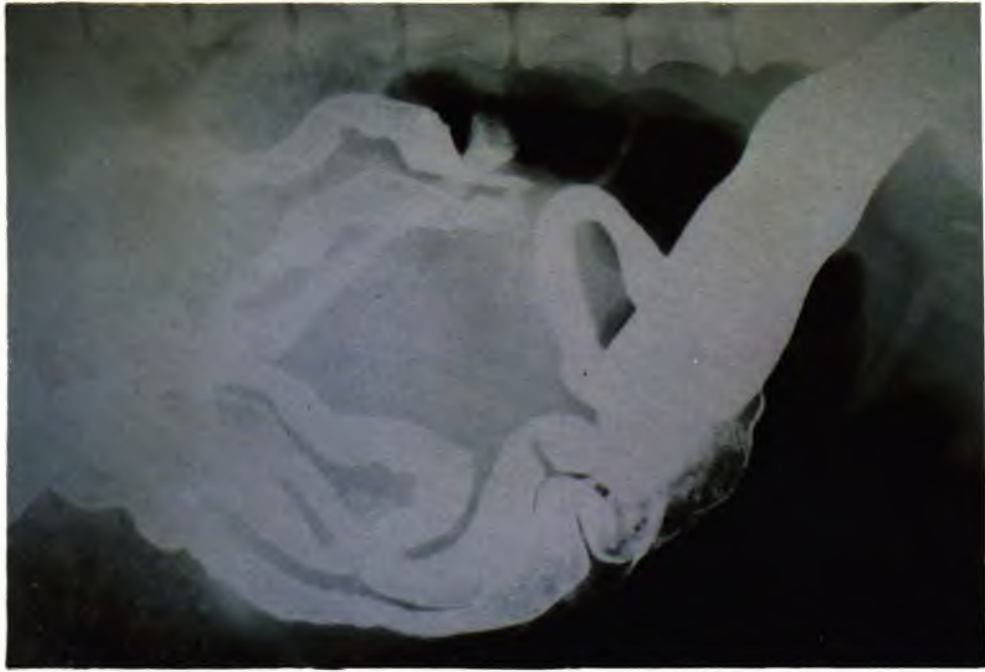

FIGURA 1 – Fotografia de radiografia látero-lateral, após trânsito intestinal e enema de bário, mostrando a extensão e localização da formação tumoral, além dos aspectos de preenchimento falho do lúmen e irregularidades da superfície mucosa do intestino delgado.

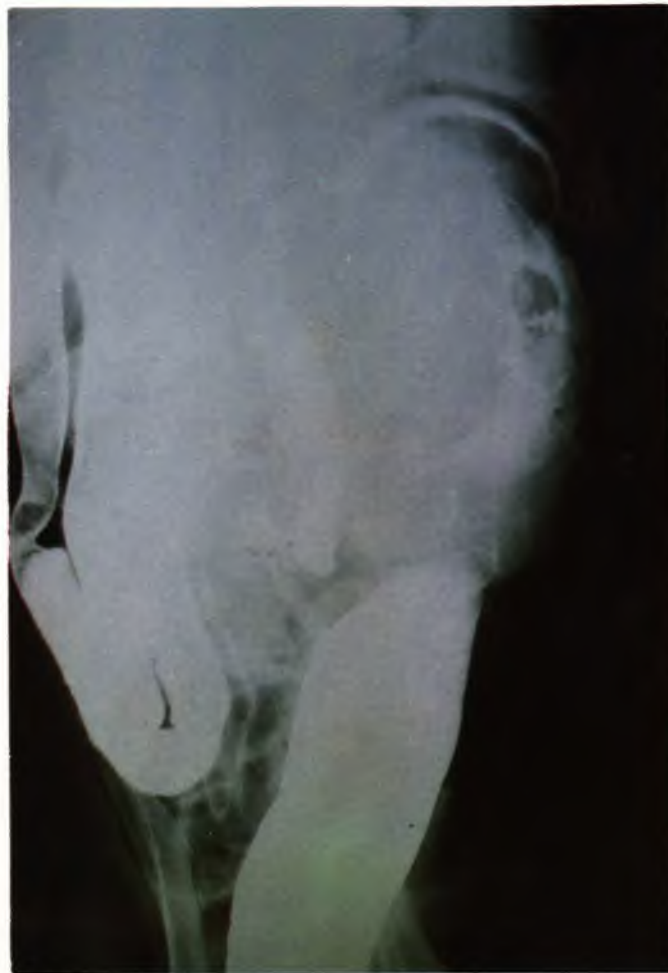

FIGURA 2 – Fotografia de radiografia ventro-dorsal, após trânsito intestinal e enema de bário, demonstrando o desenvolvimento intra-luminal da formação tumoral, a nível de cólon descendente.

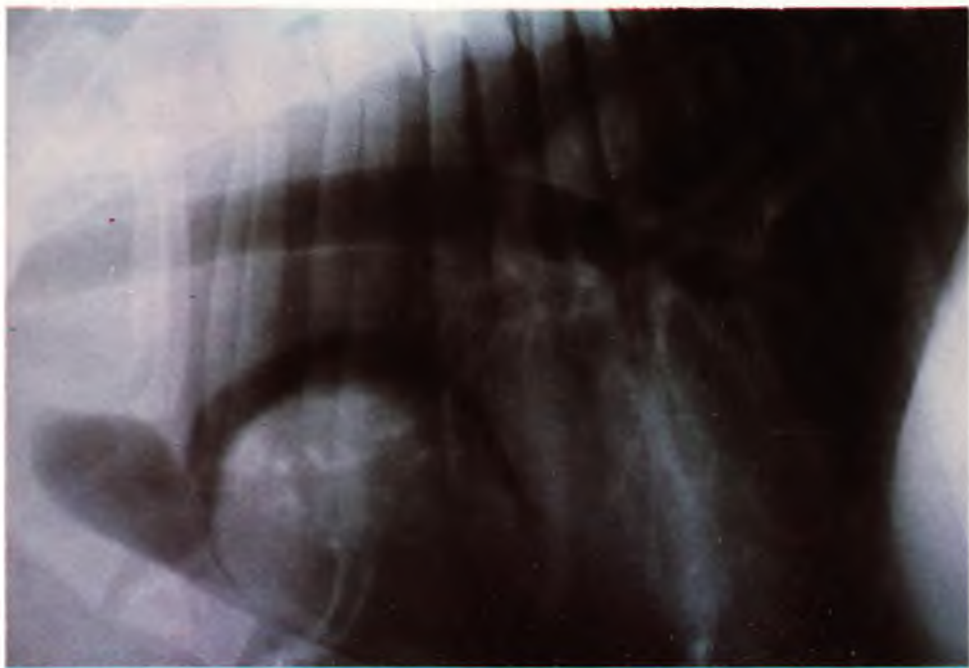


FIGURA 3 – Fotografia de radiografia látero-lateral da região torácica, evidenciando formação nodular, de densidade água com pontos de calcificação, localizada em região correspondente à lobo pulmonar cranial.

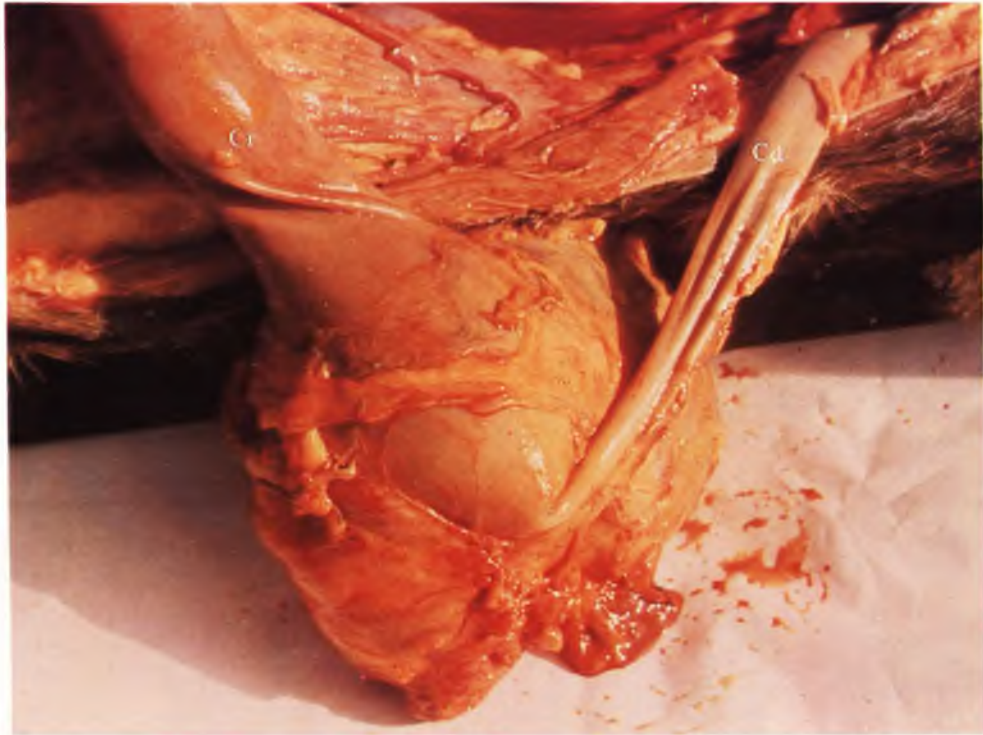

FIGURA 4 – Fotografia de formação tumoral desenvolvida à nível do cólon descendente, com distensão do segmento cranial (Cr), comparativamente ao segmento caudal (Cd).

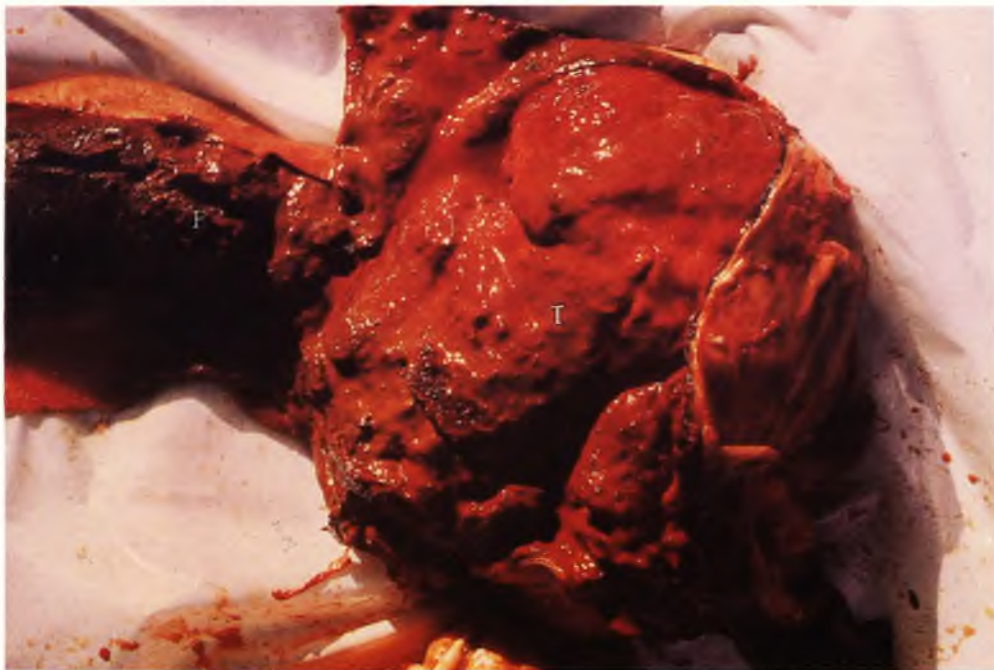

FIGURA 5 – Fotografia demonstrando desenvolvimento intra-luminal da formação tumoral (T), após abertura da parede do cólon, sendo que cranialmente à mesma, observa-se grande acúmulo de material fecal (F).

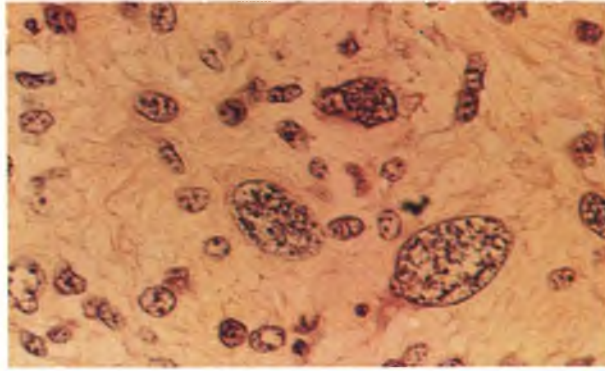


FIGURA 6 – Fotomicrografia do componente rabdomioblástico do mesenquimoma maligno. Coloração H.E. Aumento  $\pm$  250X.

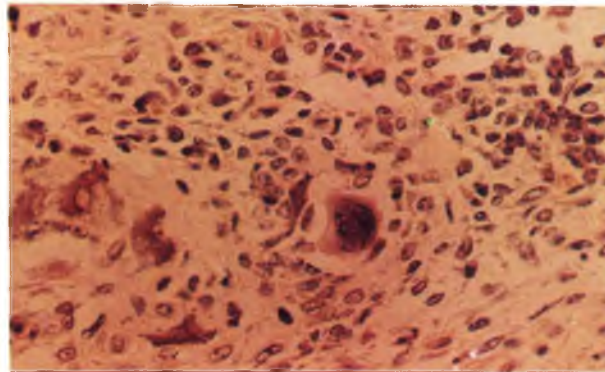


FIGURA 7 – Fotomicrografia do componente ósseo do mesenquimoma maligno. Coloração H.E. Aumento  $\pm$  160X.

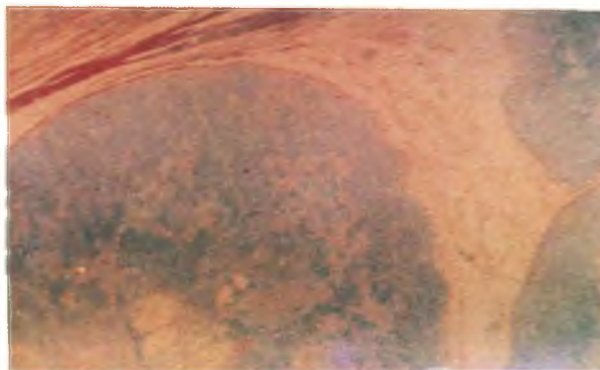


FIGURA 8 – Fotomicrografia do componente cartilaginoso do mesenquimoma maligno. Coloração PAS. Aumento  $\pm$  160X.

## REFERENCIAS BIBLIOGRAFICAS

- 1 - ENZIGER, F.M. & WEISS, S.W. Soft tissue tumors. Saint Louis, The C. V. Mosby, 1983.
- 2 - FEENEY, D.A.; KLAUSNER, J.S.; JOHNSTON, G.R. Chronic bowel obstruction cause by primary intestinal neoplasia: a report of five cases. J. amer. anim. Hosp. Ass., 18:67-77, 1982.
- 3 - HAYDEN, D.W. & NIELSEN, S.W. Canine alimentary neoplasia. Zbl. Vet. Med., 20:1-22, 1973.
- 4 - JONES, T.C, & HUNT, R.D. Veterinary pathology. 5.ed. Philadelphia, Lea & Febiger, 1983.
- 5 - JUBB, K.V.F.; KENNEDY, P.C.; PALMER, N. Pathology of domestic animal. 3.ed. Orlando, Academic Press, 1985. 3v.
- 6 - MOORE, R.W.; SNYDER, S.P.; HOUCHEMS, J.W.; FOLK, J.J. Malignant mesenchyoma in a dog. J.Amer.Anim. Hosp.Ass., 19:187-190, 1983.
- 7 - MOULTON, J.E. Tumors in domestic animals. Los Angeles, University of California Press, 1961.
- 8 - MULLIGAN, R.M. Neoplasms of the dog. Baltimore, Williams & Wilkins, 1949.
- 9 - PATNAIK, A.K.; HURVITZ, A.I.; JOHNSON, G.F. Canine gastrointestinal neoplasm. Vet.Pathol., 14:547-555, 1977.
- 10 - STOUT, A.P. Mesenchymoma, the mixed tumor of mesenchymal derivatives. Ann.Surg., 127:278, 1948.
- 11 - STOUT, A.P.& LATTES, R. Tumors of soft tissues: atlas of tumor pathology. 2.ed. Washington, Armed Forces Institute of Pathology, 1967.

Recebido para publicação em 06/01/86  
Aprovado para publicação em 27/08/86  
Impresso em 11/86