

ESQUELETOPIA DOS RAMOS ARTERIAIS DESTINADOS À *Pars toracica* DO TIMO, EM FETOS DE EQUINOS S.R.D.

GILBERTO VALENTE MACHADO
Professor Adjunto
Universidade Federal de Viçosa

JOSÉ PEDUTI NETO
Professor Adjunto
Faculdade de Medicina Veterinária e Zootecnia da USP

ANDRÉ LUIZ QUAGLIATTO SANTOS
Professor Assistente
Universidade Federal de Uberlândia

MARCO TÚLIO DAVID DAS NEVES
Professor Assistente
Universidade Federal de Viçosa

MACHADO, G.V.; PEDUTI NETO, J.; SANTOS, A.L.Q.; NEVES, M.T.D. Esqueletopia dos ramos arteriais destinados à *Pars toracica* do timo, em fetos de equinos S.R.D. *Braz. J. vet. Res. anim. Sci.*, São Paulo, v.28, n.2, p.119-23, 1991.

RESUMO: Considerando-se a questão do desenvolvimento e da regressão do timo nos primeiros períodos da vida animal e, objetivando encontrar dados dos aspectos vasculares que envolvem aqueles eventos, promoveu-se o estudo da esqueletopia dos ramos arteriais que se orientam para a *Pars toracica* do órgão. Foram utilizados 30 fetos de equinos S.R.D., cuja idade variava de 4 a 10 meses, tornando-se evidente que os diferentes ramos arteriais de interesse encontram-se, mais frequentemente, ao nível do 1^o e do 2^o espaços intercostais, podendo encontrar-se ao nível do 3^o deles ou, mesmo, antes da 1^a costela.

UNITERMOS: Anatomia, equinos; Artérias

INTRODUÇÃO E LITERATURA

Uma análise da particularidade apresentada pelo timo, referente ao seu desenvolvimento nos primeiros períodos de vida animal, acompanhada, logo ao início da puberdade, de sua regressão, induz à questão do comportamento anatómico adotado pelos vasos sanguíneos que suprem aquele órgão, por ocasião das suas

alterações morfológicas. A tal indagação não se tem encontrado indicação por parte da literatura existente, seja nos compêndios de anatomia veterinária ou até mesmo nas publicações especializadas, referentes aos vários aspectos da morfologia do timo.

Desta feita, autores como MARTIN⁵ (1902); FAVILLI² (1931); MARTIN; SCHAUDER⁶ (1938); GRAU³ (1943); BRUNI; ZIMMERL¹ (1951); KOCH⁴ (1963); VENZKE⁸ (1975); SCHUMMER et al.⁷ (1981), estes dois últimos referindo-se ao cavalo, são uníssonos ao afirmar que o timo recebe ramos arteriais provenientes da artéria torácica interna, acrescentando porém, cada autor a seu modo, contribuições das artérias carótida comum, subclávica, pericárdica, tronco braquicefálico e até mesmo da artéria tireóidea caudal. No entanto, nenhum daqueles autores reporta-se ao aspecto da esqueletopia dos ramos arteriais destinados ao timo.

MATERIAL E MÉTODO

Foram utilizados 30 fetos de equinos sem raça definida, 17 machos e 13 fêmeas, cujo período de vida intra-uterina variava entre 4 e 10 meses, provenientes do abatedouro de equinos da Cidade de Araguari-MG. Após a coleta e identificação, através de incisão no hipocôndrio esquerdo, alcançava-se a artéria aorta, através da qual se injetava solução de Neoprene látex "450", corado com pigmento específico*, em trajetória cranial. Após esse procedimento, os fetos eram fixados em solução aquosa de formol a 10%, para posteriormente serem dissecados.

A dissecação pautou-se pelo afastamento da pele ao nível torácico, acompanhada dos músculos subjacentes, seguido da desarticulação costochondral e o deslocamento de cada uma das oito primeiras costelas. Em seguida procurava-se identificar os ramos arteriais destinados à *Pars toracica* do timo, observando-lhes a relação com o esqueleto.

Realizadas as dissecações, os achados foram representados em esquemas para posteriores análises e documentação.

Os resultados foram submetidos à análise estatística, com o auxílio do Teste X², tratados pela Regressão linear e testada sua correlação (pelo Teste de Correlação de Pearson, com nível de significância de 1%).

* DU PONT DO BRASIL S.A. - Indústrias Químicas.

RESULTADOS

Após a verificação de que o timo dos eqüinos, nos espécimes aqui estudados, recebe o seu suprimento sangüíneo por intermédio de ramos arteriais, oriundos das artérias torácica interna esquerda, torácica interna direita, torácica externa direita, tronco braquiocefálico, carótida comum direita, cervicais superficiais direita e esquerda, subclávia esquerda e pericárdica, passou-se à anotação da esqueletopia dos ramos tímicos, sejam eles diretos e/ou indiretos.

Desta maneira, nas oportunidades em que a *a. torácica interna esquerda* patrocinava a irrigação sangüínea do timo, de maneira exclusiva e por intermédio de um único ramo, em 20,0% dos casos, este ramo encontrava-se ao nível do 1^o espaço intercostal (Fig. 1). Nas ocasiões em que, ainda de maneira exclusiva, enviava 2 ramos ao órgão, e tal fato se deu em 16,66% das observações, um dos ramos achava-se ao nível do 1^o e o outro do 2^o espaço intercostal.

Entretanto, quando esta mesma artéria participava da irrigação sangüínea do timo em conjunto com outras artérias e o fazia por meio de 1 ramo (20,0%), em 13,33% dos casos achava-se ele ao nível do 1^o espaço intercostal, ao passo que nos outros 6,66% encontrava-se o mesmo ao nível do 2^o espaço intercostal. Nas ocasiões em que se observavam 2 ramos provenientes da *a. torácica interna esquerda*, ainda em coparticipação com outras artérias, tal fato ocorreu em 13,33% das vezes, na maioria desses casos (10,0%) encontrava-se 1 ramo ao nível do 1^o e outro do 2^o espaço intercostal; nos outros 3,33% ambos os ramos surgiam ao nível do 1^o espaço intercostal. Nos casos em que esta artéria patrocinava 3 ramos para aquele órgão, e isto ocorreu em 10,0% das dissecações, em um caso (3,33%) observavam-se 2 ramos ao nível do 1^o espaço intercostal e 1 ramo no 2^o espaço intercostal (Fig. 2); em outro caso (3,33%) os ramos encontravam-se ao nível do 1^o, 2^o e 3^o espaços intercostais. Num terceiro caso (3,33%) encontravam-se 2 ramos ao nível do 1^o espaço intercostal, um deles indireto da artéria em apreço, e finalmente 1 ramo ao nível do 2^o espaço intercostal. Este último ramo, no entanto, destinava-se à *Pars cervicalis* do órgão.

No referente à *a. torácica interna direita*, quando enviava ramos à *Pars toracica* do timo de maneira exclusiva (6,66%), o fazia por meio de um único ramo, sendo que na metade desses casos (3,33%) achava-se ele ao nível do 1^o espaço intercostal, e nos demais 3,33%, ao nível do 2^o espaço intercostal (Fig. 2). Entretanto, quando esta mesma artéria participava da irrigação do timo em conjunto com outras artérias, fato ocorrido em 43,33% das dissecações, e por meio de um único ramo (36,66%), em cinco oportunidades, ou 16,66%, encontrava-se ao nível do 1^o espaço

intercostal; em duas ocasiões (6,66%) ao nível do 2^o espaço e, em uma última oportunidade, ou 3,33%, junto à borda cranial da primeira costela direita. Quando enviava 2 ramos, em 13,33% dos achados, observou-se 1 caso (3,33%) onde um ramo encontrava-se ao nível do 1^o espaço intercostal e o outro, junto à borda cranial da primeira costela daquele lado, orientava-se para a *Pars cervicalis*; em outros 3,33%, esses ramos achavam-se na altura do 2^o e 3^o espaços intercostais; nos restantes 6,66% desses casos, encontrava-se 1 ramo ao nível do 1^o e outro do 2^o espaço intercostal. Finalmente, quando emitia 3 ramos para o timo, fato ocorrido em 3,33% das dissecações, encontravam-se dois deles ao nível do 1^o espaço intercostal e o outro à altura do 2^o espaço intercostal.

A *a. torácica externa direita*, que contribuiu para a irrigação sangüínea do timo em apenas 3,33% das observações, enviava apenas 1 ramo que, passando junto à borda cranial da primeira costela direita, penetrava na *Pars toracica* do órgão.

A *a. carótida comum direita*, nas ocasiões em que enviou ramos ao timo, fato ocorrido em 10,0% das dissecações, o fez através de um único ramo, que penetrava pela extremidade cranial da *Pars cervicalis* do órgão, bem junto ao corpo da última vértebra cervical.

Com referência a *a. pericárdica*, que enviava ramos à *Pars toracica* do timo em 10,0% das dissecações, o fazia sempre por intermédio de 1 fino ramo, situado ao nível do 3^o espaço intercostal.

COMENTÁRIOS E CONCLUSÕES

Embora os vários autores anteriormente citados como MARTIN⁵ (1902); FAVILLI² (1931); MARTIN; SCHAUDER⁶ (1938); GRAU³ (1943); BRUNI; ZIMMERMANN¹ (1951); KOCH⁴ (1963); VENZKE⁸ (1975); SCHUMMER et al.⁷ (1981), se refiram às artérias responsáveis pela irrigação sangüínea do timo, a questão da esqueletopia dos ramos arteriais, que nos parece relevante e é objetivo precípua do presente trabalho, não sofre alusão por parte daqueles, o que impossibilita maiores analogias.

No tocante à participação de outros vasos, além dos enunciados neste trabalho, na irrigação do timo, optou-se por não abordá-los, visto que não enviam seus ramos diretamente à *Pars toracica* do órgão, mas à sua *Pars cervicalis*, o que será objeto de tratamento específico em trabalho simultâneo a este.

Entretanto, as informações oriundas da presente investigação permitem afirmar que:

- 1- independente de suas origens, os ramos arteriais destinados à *Pars toracica* do timo encontram-se, mais

Esqueletopia dos ramos arteriais destinados à *Pars toracica* do timo ...

frequentemente, ao nível do 1^a e 2^a espaços intercostais, ou até mesmo do 3^a daqueles espaços;

- 2- eventualmente, ramos arteriais destinados ao timo podem encontrar-se junto à borda cranial da primeira costela e, mesmo assim, penetrar o órgão pela sua *Pars toracica*;
- 3- nas vezes em que os ramos tímicos encontram-se ao nível do 1^a e/ou 2^a espaço intercostal, o que se mostrou mais freqüente, tais ramos originam-se diretamente das artérias torácicas internas;
- 4- nas ocasiões em que os ramos tímicos achavam-se ao nível do 3^a espaço intercostal, predominantemente originavam-se eles da artéria pericárdica;
- 5- não foram evidenciadas diferenças estatísticas significativas, relativamente ao sexo ou idade dos fetos.

MACHADO, G.V.; PEDUTI NETO, J.; SANTOS, A.L.Q.; NEVES, M.T.D. Skeletopie of the arterial branches reach the *Pars toracica* of thymus, in crossbred equine foetus. *Braz. J. vet. Res. anim. Sci.*, São Paulo, v.28, n.2, p.119-23, 1991.

SUMMARY: Thirty crossbred equine foetus, with ages varying from four to ten months of intrauterine life, were utilized to studies about the skeletopie of the arterial branches, which are directioned to *Pars toracica* of the thymus. In this material was evident that various arterial branches to the thymus lie more frequently at level of the first and second intercostal space, however this vessels can stay at level of third intercostal space, and before of first rib.

UNITERMS: Anatomy of horses; Arteries

REFERÊNCIAS BIBLIOGRÁFICAS

- 01-BRUNI, A.C.; ZIMMERL, U. *Anatomia degli animali domestici*. 2.ed. Milano, Francesco Vallardi, 1951. v.2, p.261.
- 02-FAVILLI, N. *Nozioni comparate di anatomia e fisiologia degli animali rurali*. Torino, Unione Tipografico, Editrice Torinese, 1931. p.423.
- 03-GRAU, H. apud ELLENBERGER, W.; BAUM, H. *Handbuch der vergleichenden Anatomie der Haustiere*. 18.Aufl. Berlin, J. Springer, 1943. p.603.
- 04-KOCH, T. *Lehrbuch der Veterinär-Anatomie*. Jena, Gustav Fischer, 1963. v.2, p.16.
- 05-MARTIN, P. *Lehrbuch der Anatomie der Haustiere*. Stuttgart, Schickhardt & Ebner, 1902. v.1, p.430.
- 06-MARTIN, P.; SCHAUDER, M. *Lehrbuch der Anatomie der Haustiere*. Stuttgart, Schickhardt & Ebner, 1938. v.3, p.370.
- 07-SCHUMMER, A.; WILKENS, H.; VOLLMERHAUS, B.; HABERNEHL, K.H. *The anatomy of the domestic animals*. Berlin, Paul Parey, 1981. v.3, p.292.
- 08-VENZKE, W.G. apud GETTY, R. *Sisson and Grossman's the anatomy of the domestic animals*. 5.ed. Philadelphia, W.B. Saunders, 1975. v.1, p.632.

Recebido para publicação em 17/01/91

Aprovado para publicação em 12/09/91

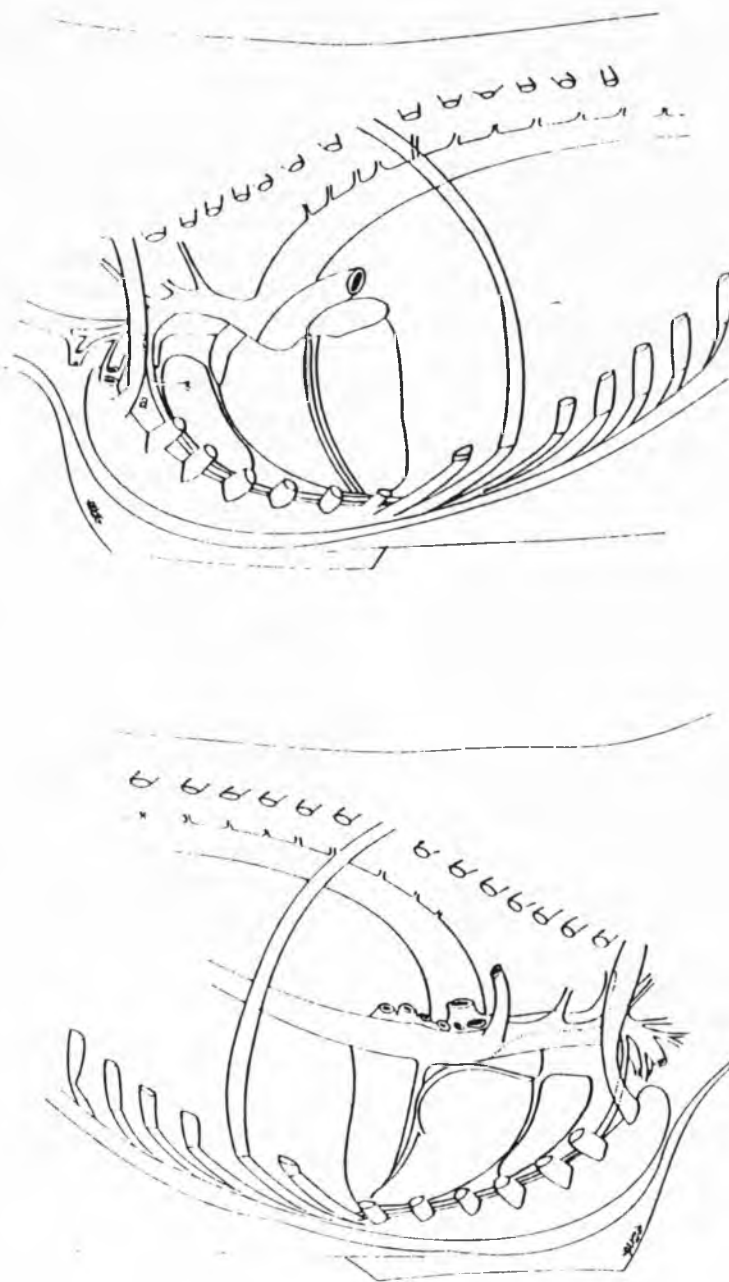


FIGURA 1 - Representação esquemática de um ramo tímico, proveniente da artéria torácica interna esquerda, (a) ao nível do 1º espaço intercostal.




FIGURA 2 - Representação esquemática de três ramos tímicos, provenientes da artéria torácica interna esquerda (a), dois deles ao nível do primeiro espaço intercostal e um ao nível do segundo. Um ramo tímico, oriundo da torácica interna direita (b), ao nível do segundo espaço intercostal.