

MORFOLOGIA E INERVAÇÃO DO DIAFRAGMA DE VEADOS
(*Manzana americana, Manzana simplicicornis e Blastoceros bezoarticus*)

MORPHOLOGY AND INNERVATION OF THE DIAPHRAGM OF DEERS
(*Manzana americana, Manzana simplicicornis and Blastoceros bezoarticus*)

Maria Angélica MIGLINO¹; Wilson Machado de SOUZA²; Roberto CARVALHAL³; Liberato João Afonso DIDIO⁴

RESUMO

A morfologia e a inervação do diafragma foram estudadas em três espécies de veados (*Manzana americana, Manzana simplicicornis e Blastoceros bezoarticus*). Os diafragmas foram fixados em solução aquosa de formol a 10% e o método utilizado para evidenciar a ramificação e a distribuição dos nervos frênicos foi o da dissecação. Os resultados mostraram que os diafragmas das três espécies são pouco espessos, possuem porção carnosa periférica reduzida, um centro tendíneo (folíolos) amplo e delgado e pilares robustos. Quando consideradas em conjunto as três espécies, os nervos frênicos dividem-se por trifurcação (mais à direita) e por bifurcação (ramo dorsal e tronco lateroventral - mais à esquerda - e ramo ventral e tronco laterodorsal - percentagens sem diferença estatisticamente significativa entre os dois lados). Os ramos dorsais, laterais e ventrais destinam-se às partes lombar, costal e costal esternal respectivamente. Foram encontradas conexões entre os filetes nervosos.

UNITERMOS: Anatomia, veados; Diafragma; Nervo frênico

INTRODUÇÃO E LITERATURA

Quando iniciamos investigações sobre aspectos relativos à origem e distribuição dos nervos frênicos de ruminantes (PRADA et al.²¹, 1982; SOUZA²⁴, 1984; MIGLINO et al.^{17, 18}, 1985, 1982; MIGLINO; PRADA¹⁶, 1985; SOUZA et al.²⁵, 1985). A idéia original era a de fazer estudo comparativo sobre a inervação do citado músculo com várias espécies de animais.

Esse estudo nos conduziu a estender a pesquisa à morfologia do diafragma, pois incluindo ruminantes silvestres, houve a possibilidade de proceder a uma análise que permitisse encarar os achados do ponto de vista funcional. Com efeito, dentro do mesmo grupo há animais que possuem mecanismos respiratórios distintos, relacionados com diferentes tipos fisiológicos de tórax e hábitos diversos, podendo a morfologia apresentar-se variada.

A realização de pesquisa envolvendo animais silvestres só foi possível devido a nossa participação em projeto da Universidade Estadual Paulista (UNESP), coordenado pelo Prof. Isau Gouveia Arantes, que tinha por objetivo estudar aspectos biológicos e comportamentais dos animais silvestres brasileiros.

O estudo da morfologia do diafragma e da ramificação dos nervos frênicos no diafragma de animais foi feito por BERTELLI^{2, 3, 4} (1933, 1984, 1985) e por FAVILLI¹⁹ (1941). Os tratados de anatomia veterinária de VAUGHAN²⁶ (1907); ELLENBERGER; BAUM⁸ (1932); SISSON; GROSSMAN²³ (1948); GONZALEZ y GARCIA; GONZALEZ ALVAREZ¹², (1949); DOBBERSTEIN; HOFFMANN⁷ (1964); SCHWARZE; SCHRÖDER²² (1972), abordam genericamente este assunto nos eqüinos, informando apenas que os citados nervos distribuem-se na porção carnosa do músculo. Outros autores acrescentam alguns conhecimentos dentro da espécie eqüina, referindo-se à presença de filetes nervosos destinados exclusivamente aos pilares (CHAVEAU et al.⁶, 1905; ZIMMERL^{27, 28}, 1909, 1930; LESBRE¹³, 1922; BRUNI; ZIMMERL⁵, 1951).

Na literatura especializada sobre o assunto, destacam-se os trabalhos de PANCRAZI²⁰ (1926); LUCTINICK¹¹ (1950) e BAMEL et al.¹ (1971) que estudaram a distribuição dos nervos frênicos em bovinos, ovinos e bubalinos respectivamente.

GIROLLA¹¹ (1955); NEVES¹⁹ (1968) e MIA¹⁵ (1973) investigaram o mesmo assunto em bovinos, enquanto FERREIRA et al.¹⁰ (1973) estudaram a distribuição dos nervos frênicos no

1 - Professor Associado - Faculdade de Medicina Veterinária e Zootecnia da USP

2 - Professor Adjunto - Faculdade de Medicina Veterinária "Campus" de Araçatuba - UNESP

3 - Professor Assistente - Faculdade de Medicina Veterinária "Campus" de Araçatuba - UNESP

4 - Professor Visitante - Escola Paulista de Medicina e Professor Emérito do Medical College of Ohio, USA

diafragma de ovinos da raça Corriedale.

SOUZA et al.¹⁴ (1984) pesquisou o assunto em bovinos da raça Nelore, MIGLINO; PRADA¹⁶ (1985) e MIGLINO et al.¹⁷ (1985) publicaram trabalhos semelhantes em caprinos e búfalos da raça Jaffarabadi.

Ainda recentemente, SOUZA et al.¹⁵ (1985); PRADA et al.²¹ (1982); MIGLINO et al.¹⁸ (1982) publicaram os resultados de suas pesquisas relativas aos nervos frênicos dos bovinos azebuados (origem), ovinos deslanados e ovinos da raça Ideal (distribuição), respectivamente.

MATERIAL E MÉTODO

Foram estudados 9 diafragmas de veado mateiro (*Manzana americana*), 5 machos e 4 fêmeas, 1 diafragma de veado catiungueiro (*Manzana simplicicornis*) macho e 1 diafragma de veado do rabo branco (*Blastoceros bezoarticus*) macho. Todos os animais eram adultos e oriundos de diversas regiões do Pantanal Matogrossense, Brasil.

Os diafragmas foram removidos de cada animal e distendidos sobre uma base rígida para fixação em solução aquosa de formol a 10% durante pelo menos 48 horas.

Após este período, a terminação de cada nervo frênico foi dissecada e a disposição da distribuição nervosa foi transferida para um desenho esquemático que indicava, também, aspectos inerentes à morfologia do músculo, ou seja, proporções das porções muscular e tendínea, orifícios para a passagem de vasos, vísceras e nervos que atravessam o órgão.

A terminologia proposta por BERTELLI² (1933) foi utilizada para designar as porções musculares e as raízes nervosas dirigidas a elas.

RESULTADOS

O diafragma do veado mateiro, do veado catiungueiro e do veado do rabo branco possui, de modo geral, aspectos morfológicos semelhantes. Nestes animais o músculo é relativamente fino e muito parecido com o diafragma dos pequenos ruminantes (ovinos e caprinos).

Na superfície muscular há uma porção carnosa periférica, relativamente reduzida, na qual se reconhecem as partes lombar, costal e esternal (Fig. 1).

A parte lombar possui pilares robustos que formam hiatos para a passagem do esôfago e nervos vagos, da aorta e da veia cava caudal (Fig. 1).

O centro tendíneo é bastante desenvolvido e delgado em espessura (Fig. 1). O diafragma como um todo possui grande poder de distensão até certo ponto necessária aos hábitos do animal, que possui um esqueleto torácico bastante elástico.

Identificam-se no centro tendíneo três folíolos tendíneos, dois dorsais e um ventral. Numa das preparações correspondente a um veado mateiro (Obs. 8, fêmea) notou-se um grupo de feixes musculares em pleno folíolo ventral (Fig. 1).

Relativamente à ramificação e distribuição dos nervos frênicos no diafragma verificamos as seguintes disposições:

1) No veado mateiro (*Manzana americana*), os nervos frênicos bifurcam-se em ramo dorsal e tronco ventrolateral à direita 3 vezes (33,3%), e à esquerda 5 vezes (55,5%), trifurcam-se em ramos dorsal, lateral e ventral, 5 vezes (55,5%) à direita (Fig. 1) e 2 vezes (22,2%) à esquerda, e ainda ramo ventral e tronco dorsolateral, 1 vez (11,1%) à direita e 2 vezes (22,2%) à esquerda (Fig. 1).

Os nervos frênicos direito e esquerdo apresentam arranjos simétricos apenas 3 vezes (33,3%), isto é, quando presentes, 2 vezes (22,2%) ramo dorsal e tronco ventrolateral e 1 vez (11,1%) quando os ramos dorsal, lateral e ventral emergem simultaneamente.

Os ramos dorsais dos nervos frênicos inervam sempre tanto à direita quanto à esquerda as correspondentes partes lombares do diafragma, emitindo filetes ao folíolo dorsal 2 vezes (22,2%) à direita e 3 vezes (33,3%) à esquerda (Fig.1), a parede da veia cava caudal (Fig. 1), 1 vez (11,1%) à direita e a região dorsal da parte costal, 1 vez (11,1%) à esquerda.

Os ramos laterais dos nervos frênicos inervam sempre, tanto à direita quanto à esquerda, a região laterodorsal correspondente da parte costal do diafragma, ou seja, a região da parte muscular periférica inserida nos folíolos dorsais (Fig. 1).

Os ramos ventrais dos nervos frênicos inervam sempre, tanto à direita quanto à esquerda, a região lateroventral da parte costal e parte esternal correspondente (inseridas no folíolo ventral). Num caso isolado (11,1%) correspondente a uma fêmea, o ramo ventral esquerdo emite um ramúsculo para um feixe de fibras musculares localizado no folíolo ventral do centro tendíneo (Fig. 1).

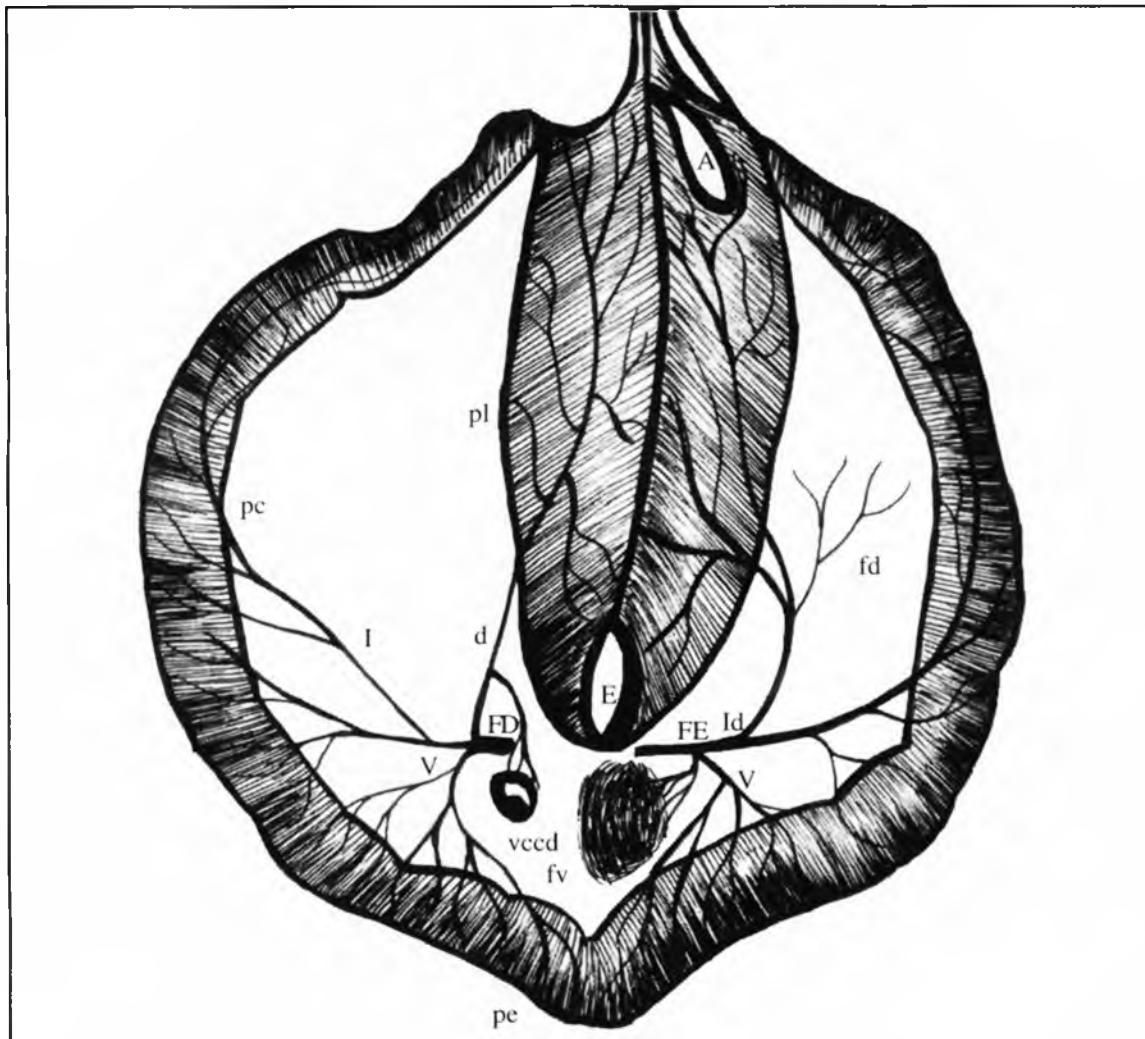


FIGURA 1

Esquema da face torácica do diafragma de um veado mateiro (*Manzana americana*) fêmea, adulta, mostrando a divisão e distribuição dos nervos frênicos. O nervo frênico direito (FD) trifurca-se nos ramos dorsal (d), lateral (l) e ventral (v) os quais inervam a parte lombar (pl) e a parede da veia cava caudal (vccd), a parte costal (pc) e as partes costal esternal (pe) respectivamente. A esquerda o nervo frênico (FE) bifurca-se num ramo ventral (v) e num tronco laterodorsal (ld), os quais inervam a parte costal (pc), parte esternal e feixe de fibras do folíolo ventral (fv), e as partes costal e lombar correspondentes mais o folíolo dorsal (fd). Nota-se na figura os hiatos esofágico (E) e aórtico (A).

2. No veado catingueiro (Fig. 2), os nervos frênicos cedem ramo ventral e tronco laterodorsal tanto à direita quanto à esquerda. Os ramos dorsais inervam a parte lombar correspondente, entretanto, delgado filete derivado do ramo dorsal direito distribui-se também à parte lombar oposta. Os ramos laterais direito e esquerdo dirigem-se às partes costais correspondentes também inervadas por ramúsculos oriundos dos ramos ventrais os quais distribuem-se não somente as porções ventrais das partes costais como também as partes esternais homólogas (Fig. 2).

3. No veado do rabo branco, os nervos frênicos fornecem ramo dorsal e tronco lateroventral à direita e à esquerda. Os ramos dorsais distribuem-se às partes lombares homólogas

cedendo à direita filete dirigido ao folíolo dorsal direito. Os ramos ventrais inervam as partes esternais e costais (porções lateral e ventral) homólogas (Fig. 3).

Conexões homolaterais foram vistas entre filetes derivados do ramo dorsal esquerdo.

Nas 3 espécies de veados, consideradas em conjunto, a divisão dos nervos frênicos é a seguinte:

Trifurcação:	45% à direita
	18,2% à esquerda

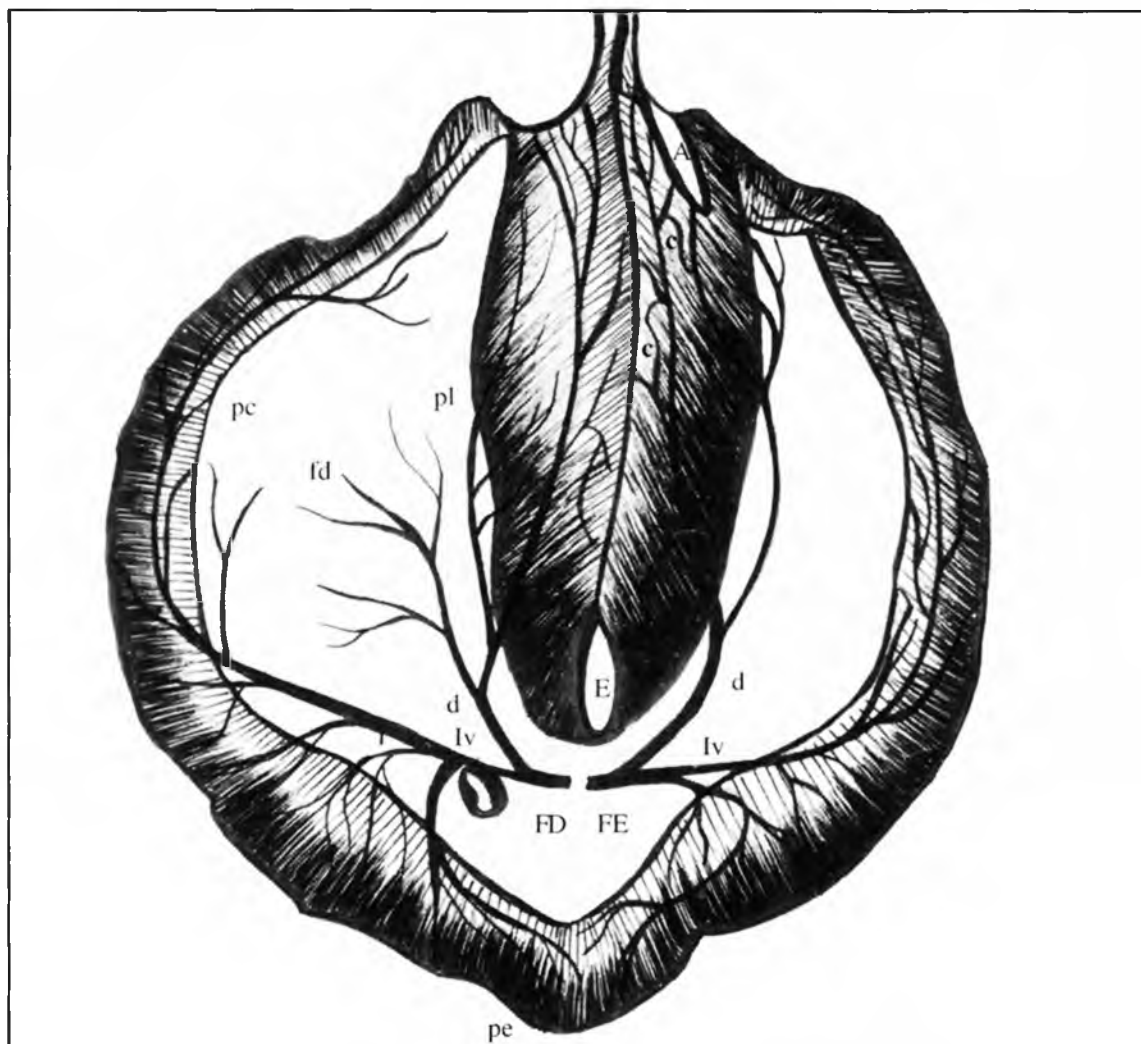


FIGURA. 2

Diafragma de um veado do rabo branco (*Blastoceros bezoarticus*) macho adulto. Os nervos frênicos direito (FD) e esquerdo (FE) bifurcam-se num ramo dorsal (d) e num tronco lateroventral (lv). Os ramos dorsais inervam a parte lombar (pl) homóloga, sendo que à direita ele distribui-se também ao foliolo dorsal direito (fd). Os ramos derivados dos troncos lateroventrais inervam as partes costais (pc) e esternais (pe) correspondentes, sendo que a direita o ramo lateral (l) endereça-se também ao foliolo dorsal (fd). Notam-se conexões (c) entre filetes derivados do ramo dorsal esquerdo, hiato esofágico (E) e aórtico (A).

- Bifurcação:
- A) Ramo dorsal e tronco lateroventral
 - 36,4% à direita
 - 54,5% à esquerda
 - B) Ramo ventral e tronco laterodorsal
 - 18,2% à direita
 - 27,3% à esquerda

COMENTÁRIOS

Enquanto o diafragma de ruminantes domésticos foi objeto de publicação de FAVILLI⁹ (1941), não encontramos trabalhos que se dedicassem a esse músculo nos veados.

O diafragma de bovinos, de acordo com FAVILLI⁹ (1941), possui porção aponeurótica grossa e grande, devido à relativa redução da porção carnosa periférica. Nos veados também notamos redução da porção carnosa periférica e centro tendíneo relativamente grande mas não confirmamos grande espessura deste, pois observamos que ela era bastante fina.

Os pilares mediais na ovelha são menores do que no boi, cruzam-se de um lado para outro, o direito delimitando o orifício para o esôfago (mediano) e separando-o do hiato da veia cava caudal (um pouco à direita), enquanto os esquerdos (medial e lateral) formam o hiato da aorta (FAVILLI⁹, 1941) Na ovelha, segundo este Autor, o pilar esquerdo é mais volumoso e mais longo, e os pilares laterais são menos

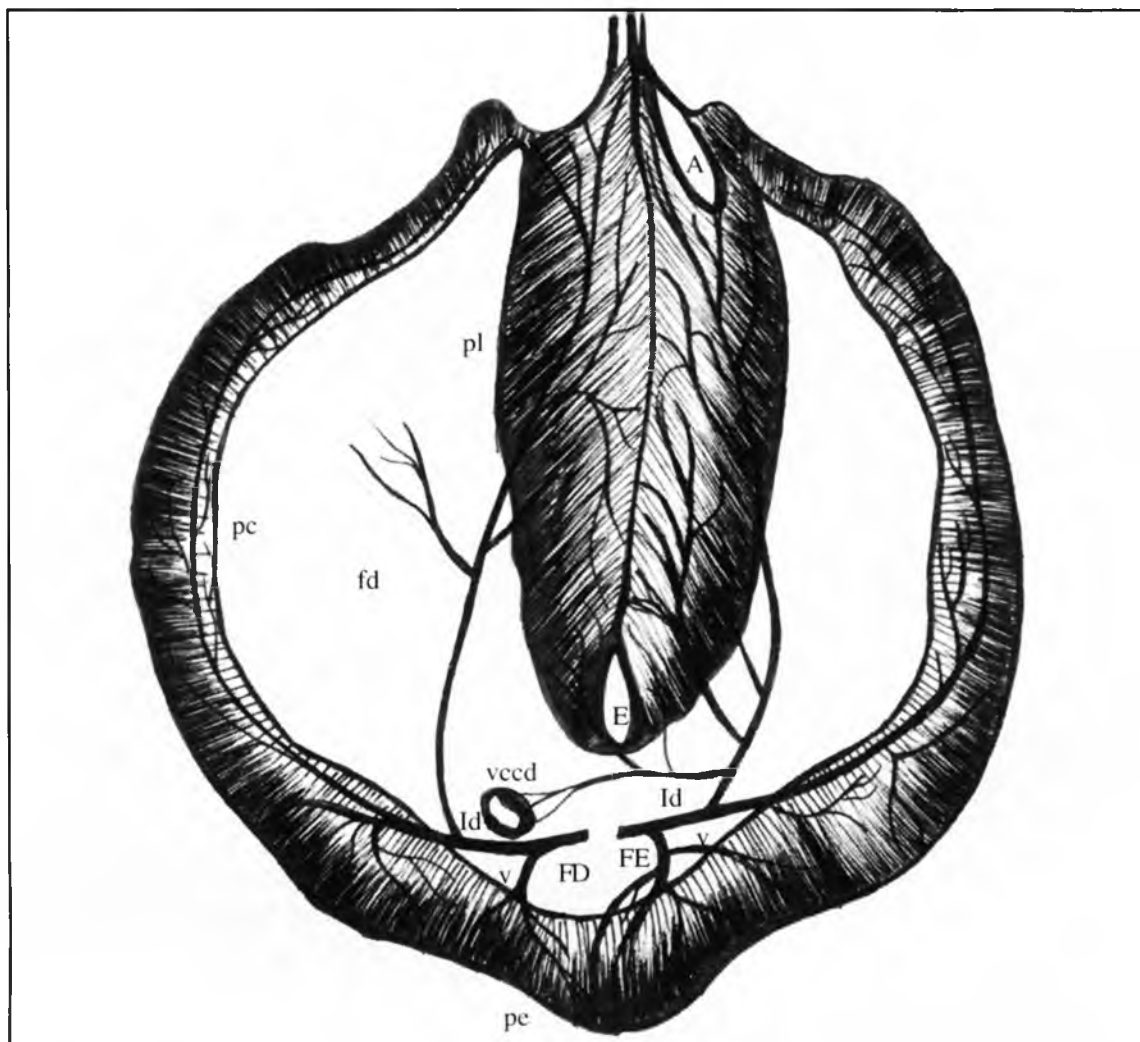


FIGURA 3

Diafragma de um veado catuabeiro (*Manzana simplicicornis*) macho e adulto. Os nervos frênicos (FD e FE) bifurcam-se num ramo ventral (v) e num tronco laterodorsal (Id). Os ramos ventrais inervam as partes costal (pc) e esternal (pe) correspondentes. Os troncos laterodorsais endereçam-se as partes costais (pc) e lombares (pl) homólogas. A direita o ramo dorsal (d) inerva o folíolo dorsal (fl) correspondente, a esquerda o ramo dorsal (d) inerva também a parte lombar (pl) oposta e a parede da veia cava caudal (vecd). Hiatos esofágicos (E) e aórtico (A).

diferenciados do que os do boi. O diafragma da cabra ocupa "estado intermediário" entre o boi e a ovelha, sendo a periferia carnosa larga e maior à esquerda e os pilares mediais reduzidos (FAVILLI⁹, 1941).

Os diafragmas dos veados possuíam pilares robustos mas menos desenvolvidos do que no boi e mostraram-se muito semelhantes aos da cabra, separados por uma rafe mediana.

Cabe ressaltar que encontramos em 1 caso (*Manzana americana*, fêmea) um grupo de fibras musculares situado no folíolo ventral, próximo ao nervo frênico esquerdo, que o inervava. Provavelmente, essas fibras ficaram isoladas da parte carnosa esternocostal vizinha, tendo em vista a sua

inervação.

Relativamente à divisão terminal dos nervos frênicos no diafragma, verificamos que de acordo com BERTELLI² (1933), os tratados de anatomia veterinária (VAUGHAN²⁶, 1907; ELLENBERGER; BAUM⁸, 1932; SISSON; GROSSMAN²³, 1948; GONZALEZ y GARCIA GONZALEZ ALVAREZ¹², 1949; DOBBERSTEIN; HOFFMAN⁷, 1964; SCHWARZE; SCHRÖDER²², 1972) afirmam que os ramos derivados dos nervos frênicos distribuem-se na porção carnosa do músculo.

Apenas CHAUVEAU et al.⁶ (1905); ZIMMERL^{27, 28} (1909, 1930); LESBRE¹³ (1922) e BRUNI; ZIMMERL⁵ (1951)

acrescentam que alguns filetes nervosos derivados dos nervos frênicos dirigem-se exclusivamente aos pilares.

Para os ruminantes, a denominação dos três ramos derivados dos nervos frênicos (dorsal, lateral e ventral) foi somente utilizada a partir da publicação de PANCRAZI²⁰ (1926) e esta nomenclatura foi utilizada igualmente por LUTINICK¹⁴ (1950), por BAMEI, et al.¹ (1971) e por MIA¹⁵ (1973) para ovinos, bubalinos e bovinos respectivamente. No entanto, GIROLLA¹¹ (1955) refere-se a uma bifurcação dos nervos frênicos em tronco comum lateroventral e ramo dorsal, que também foi encontrada em nossos casos.

Para comparar nossos resultados com os dos Autores que nos precederam, organizamos a seguinte tabela:

vado por MIGLINO e PRADA¹⁶ (1985) em caprinos (12,5% à esquerda e 12,5% à direita), MIGLINO et al.¹⁸ (1982), em búfalos da raça Jaffarabadi (22,0% à direita e 3,3% à esquerda), PRADA et al.²¹ (1985), em ovinos deslanados (5,0% à direita). Em veados foi notada essa extensão do ramo dorsal bilateralmente em 27,3% de nossos casos.

A parede da veia cava caudal e a região dorsal da parte costal mostraram-se nos veados mateiros, por vezes inervadas por filetes derivados dos ramos dorsais, ou seja 22,2% à direita e 33,3% à esquerda (parede da veia cava caudal) e 11,1% em ambos os lados (região dorsal da parte costal).

Já no veado catingueiro, notamos inervação heterolateral

RAMIFICAÇÃO DOS NERVOS FRÊNICOS NO DIAFRAGMA DE RUMINANTES

AUTOR	ANIMAL	TRIFURCAÇÃO		BIFURCAÇÃO*			
		D	E	Tr. Lv. + Rd		Tr. Lv. + Rd	
				D	E	D	E
NEVES ¹⁹ (1968)	bovinos azeb.	10,0%	10,0%	90,0%	83,3%	-	6,6%
FERREIRA et al. ¹⁰ (1973)	ovinos corriedale	10,0%	23,0%	20,0%	30,0%	40,0%	40,0%
SOUZA et al. ²⁴ (1984)	bovinos Nelore	23,0%	30,0%	60,0%	60,0%	16,0%	10,0%
MIGLINO e PRADA ¹⁶ (1984)	caprinos	32,0%	12,5%	40,0%	80,0%	27,5%	75,5%
MIGLINO et al. ¹⁷ (1985)	búfalos Jaffarabadi	20,0%	13,3%	26,6%	86,6%	53,3%	-
PRADA et al. ²¹ (1985)	ovinos deslan.	40,0%	45,0%	5,0%	25,0%	55,0%	30,0%
MIGLINO et al. ¹⁸ (1982)	ovinos Ideal	30,0%	20,0%	40,0%	30,0%	30,0%	50,0%
MIGLINO et al. (1993)	veado	45,5%	18,2%	36,4%	54,5%	18,2%	27,3%

*Abreviações:

Tr.Lv. = Tronco lateroventral; Rd = ramo dorsal ;

Tr.Ld. = Tronco laterodorsal; Rv = Ramo ventral

** MIGLINO, M.A.; SOUZA, W.M.; CARVALHAL, R.; DIDIO, L.J.A. Morfologia e inervação do diafragma de veados (*Manzana americana*, *Manzana simplicicornis* e *Blastoceros bezoarticus*). *Braz. J. vet. Res. anim. Sci.*, São Paulo, v. 30. Suplemento, (no prelo)

Quanto à distribuição dos nervos frênicos, PANCRAZI²⁰ (1926) e MIA¹⁵ (1973) afirmaram que os 3 ramos terminais inervam as partes correspondentes do diafragma.

O ramo dorsal, segundo os demais Autores, inerva a parte lombar ipsilateral, fato que nós confirmamos em veados. Este ramo pode inervar, também, o folículo dorsal como foi obser-

vado por filete do ramo dorsal direito, endereçado à parte lombar oposta.

Estas modalidades de inervação encontradas nos veados verificam-se também em bovinos azebuados (NEVES¹⁹, 1968), bovinos da raça Nelore (SOUZA et al.²⁴, 1984), caprinos (MIGLINO; PRADA¹⁶, 1985) e búfalos da raça Jaffarabadi (MIGLINO et al.¹⁸, 1982); vale afirmar entretanto

que a derivação de filete destinado à parede da veia cava caudal foi encontrada em rara oportunidade (3,3%) nos bovinos azebuados e da raça Nelore e em 25% à direita nos caprinos e em 40% à direita nas preparações correspondentes aos búfalos da raça Jaffarabadi. A inervação da região dorsal da parte costal foi notada somente à direita nos bovinos azebuados (3,3%) e nos búfalos da raça Jaffarabadi (6,6%), enquanto casos de inervação heterolateral dada por filetes derivados do ramo dorsal são evidenciados nos resultados de NEVES¹⁹ (1968) à direita (20%) e à esquerda (80%), de SOUZA et al.²⁴ (1984) à esquerda (73,3%), e de MIGLINO et al.¹⁸ (1982) à direita (23,3%).

Quanto aos ramos laterais direito e esquerdo vimo-lo sempre destinando-se à região laterodorsal correspondente da parte costal do diafragma. Este mesmo arranjo foi notado por todos aqueles que pesquisaram a distribuição dos nervos frênicos nos ruminantes, e as raras variações que alguns deles encontraram relativas à distribuição dos filetes oriundos deste ramo, não foram constatadas em nosso material.

Entretanto, no atinente à distribuição do ramo ventral, existem nas peças por nós examinadas variações até agora não constatadas por outros autores tais como a derivação de filete nervoso endereçado a um feixe de fibras musculares localizadas no centro tendíneo (fófolo ventral) de um diafragma de veado mateiro.

Exceto esta observação, os ramos ventrais, por seu turno, inervam sempre nos veados a região lateroventral da parte costal e parte esternal correspondente. Tal comportamento foi igualmente verificado nos resultados de outras pesquisas neste assunto em ruminantes, porém verificaram-se também outras modalidades de disposição deste ramo, fato não confirmado nestes ruminantes silvestres.

Finalmente, conexões homolaterais vistas entre filetes derivados do ramo dorsal esquerdo no veado, somam-se aquelas encontradas por NEVES¹⁹ (1968); MIGLINO et al.¹⁸ (1982); SOUZA et al.²⁴ (1984); MIGLINO, PRADA¹⁶ (1985) e por nos bovinos, caprinos e bubalinos, respectivamente.

CONCLUSÕES

Do que acabamos de expor julgamos poder concluir que:

1. Como era de se esperar, a morfologia do diafragma do veado mateiro (*Manzana americana*), do veado catiingueiro (*Manzana simplicicornis*) e do veado do rabo branco (*Blastoceros bezoarticus*), apresenta aspectos semelhantes.

2. O músculo diafragma dos veados (*Manzana americana*, *Manzana simplicicornis* e *Blastoceros bezoarticus*) é fino e possui uma porção carnosa periférica reduzida onde se distinguem as partes lombar, costal e esternal.
3. A parte lombar (pilares) é robusta e o centro tendíneo (fófolos dorsais e ventral) é bastante amplo e fino.
4. Considerando em conjunto as três espécies examinadas, os nervos frênicos dividem-se por trifurcação (45% à direita e 18,2% à esquerda) e por bifurcação. Esta bifurcação pode ser num ramo dorsal e num tronco lateroventral (36,4% à direita e 54,5% à esquerda), e num ramo ventral e tronco laterodorsal (18,2% à direita e 27,3% à esquerda).
5. Os ramos dorsais dos nervos frênicos direito e esquerdo inervam nas três espécies pesquisadas as partes lombares homólogas. Podem, entretanto, distribuir-se a outras estruturas, tais como o fófolo dorsal em 27,3% bilateralmente de nossos casos; parede da veia cava caudal (22% à direita e 33,3% à esquerda) e a região dorsal da parte costal (11,1%) em ambos os lados.
6. No veado catiingueiro (*Manzana simplicicornis*) ocorre inervação heterolateral dada por filete do ramo dorsal direito, endereçado à parte lombar oposta.
7. Os ramos laterais nas três espécies estudadas inervam sempre a região laterodorsal da parte costal correspondente.
8. Os ramos ventrais inervam a região lateroventral da parte costal e parte esternal correspondentes.
9. Em apenas um caso ocorreu um grupo de fibras musculares no fófolo ventral, inervadas por filete derivado do ramo ventral.
10. Conexões homolaterais ocorrem entre filetes derivados do ramo dorsal.

SUMMARY

The morphology and innervation of the diaphragm in 3 species of deers (*Manzana americana*, *Manzana simplicicornis* and *Blastoceros bezoarticus*) were dissected after having been fixed in 10% formaldehyde solution. The diaphragm in 3 species appeared thin, having a reduced peripheral muscular portion, a large centrum tendineum and thick pillars. The phrenic nerves presented a terminal trifurcation (45% on the right and 18.2% on the left) or a bifurcation into (a) a dorsal branch and a lateroventral trunk (54.5% on the left and 36.4% on the right) or (b) a ventral branch and a laterodorsal trunk (27.3% on the left and 18.2% on the right). Dorsal, lateral and ventral branches of the phrenic nerves supply the lumbar, costal and sternal portions of the diaphragm, respectively. Connections were found between small branches of the phrenic nerves.

UNITERMS : Anatomy of deers; Diaphragm; Phrenic nerve

REFERÊNCIAS BIBLIOGRÁFICAS

- 01-BAMEL, S.S.; DHINGRA, L.D.; SINGH, Y. The phrenic nerve of the buffalo (*Bos bubalis*). *Philipp. J. vet. med.*, v.10, p.36-41, 1971.
- 02-BERTELLI, D. Distribuzione dei nerve frenici nei diaframma dei mammiferi. *Arch. Ital. Anat. Embriol.*, v.32, p.110-48, 1933.
- 03-BERTELLI, D. Contributo alla anatomia del diaframma nei carnivori. *Mon. Zool. Ital.*, v.1, p.211-5, 1984.
- 04-BERTELLI, D. Ricerche sulla morfologia del muscolo diaframma nei mammiferi. *Arch. Sci. med.*, v. 19, p.381-437, 1985.
- 05-BRUNI, A.C.; ZIMMERL, U. *Anatomia degli animali domestici*. 2.ed. Milano, Francesco Vallardi, 1951.
- 06-CHAUVEAU, A.; ARLOING, S.; LESBRE, F.X. *Traité d'anatomie comparée des animaux domestiques*. 5.ed. Paris, J.B. Baillière, 1905.
- 07-DOBBERSTEIN, J.; HOFFMANN, G. *Lehrbuch der vergleichender Anatomie der Haustiere*. Leipzig, S. Hirzel, 1964.
- 08-ELLENBERGER, W.; BAUM, H. *Handbuch der vergleichender Anatomie der Haustiere*. Berlin, J. Springer, 1932.
- 09-FAVILLI, N. Il muscolo diaframma nei ruminanti domestici. *Contributo alla sua Anatomia e Fisiologia*. Stabilimento Tipografico G. Corsi & Figli Pisa, 1941.
- 10-FERREIRA, N.; FERNANDES FILHO, A.; D'ERRICO, A.A. Distribuição dos nervos frênicos no diafragma em carneiros da raça Corriedale. In: JORNADA CIENTÍFICA DA FACULDADE DE CIÊNCIAS MÉDICAS E BIOLÓGICAS DE BOTUCATU, 3., Botucatu, 1973. p.73.
- 11-GIROLA, W. *Der nervus phrenicus des Rindes. Seine Morphologie, Topik, Innervations - Und Funktionsaufgaben*. Wien, 1955. (Inaugural dissertation) - Tierärztlichen Hochschule.
- 12-GONZÁLEZ Y GARCIA, J.; GONZÁLEZ ALVAREZ, R. *Anatomia comparada de los animales domesticos*. 6.ed. Madrid, Juan Puevo, 1949.
- 13-LESBRE, F.X. *Précis d'anatomie comparée des animaux domestiques*. Paris, J.B. Baillière, 1922.
- 14-LUTNICK, W. The phrenic nerve in the sheep. *Ann. Univ. M.Curie-Sklodowska*, v.5, n.4, p.47-69, 1950.
- 15-MIA, A.A. The innervation of the diaphragm in zebu. *Bangladesh vet. J.*, v.7, p.1-4, 1973.
- 16-MIGLINO, M.A.; PRADA, I.L.S. Divisão e distribuição dos nervos frênicos no músculo diafragma em caprinos. São Paulo. *Rev. bras. Cienc. Morfol.*, v.2, p.37-48, 1985.
- 17-MIGLINO, M.A.; PRADA, I.L.S.; SOUZA, W.M. Ramificação e distribuição dos nervos frênicos direito e esquerdo no diafragma em búfalos da raça Jaffarabadi. *Rev. Fac. Med. Vet. Zootec. Univ. S. Paulo*, v.22, p.97-106, 1985.
- 18-MIGLINO, M.A.; SOUZA, W.M.; PEREIRA, J.G.L.; CARVALHAL, R. Ramificação e distribuição dos nervos frênicos no diafragma de ovinos da raça Ideal. In: SEMANA DE VETERINÁRIA DA FACULDADE DE MEDICINA VETERINÁRIA E ZOOTECNIA DA USP, 2., São Paulo, 1982. *Anais*.
- 19-NEVES, I.P. Estudo anatômico da distribuição dos nervos frênicos no músculo diafragma de bovinos (fetos). *Veterinária*, Rio de Janeiro, v. 21, p.30-45, 1968.

- 20-PANCRAZI, G. Sulla distribuzione dell nervo frenico nel diaframma dei mammiferi. (Nota preventiva). **Atti. Istit. veneto Sci. Let. Arti.**, 85, 1926 apud CONDE, R., 1959. Estudo anatômico, com dados experimentais sobre a distribuição dos nervos frênicos no músculo diafragma de *Sus scrofa domesticus*. **Arq. Esc. Sup. Vet. Univ. Rural Est. M. Gerais**, v.12M, p.37-110, 1959.
- 21-PRADA, I.L.S.; AMORIM JUNIOR, A.A.; MIGLINO, M.A.; SOUZA, W.M. Ramificação e distribuição dos nervos frênicos no diafragma de ovinos deslanados. In: SEMANA DE VETERINÁRIA DA FACULDA DE DE MEDICINA VETERINÁRIA E ZOOTECNIA DA USP, 2., São Paulo, 1982. **Anais**. p.52.
- 22-SCHWARZE, E.; SCHRÖDER, L. **Compendio de anatomia veterinária**. Zaragoza, Acribia, 1972.
- 23-SISSON, S.; GROSSMAN, J.D. **The anatomy of the domestic animals**. 3.ed. Philadelphia, W.B. Saunders, 1948.
- 24-SOUZA, W.M.; PEREIRA, J.G.L.; ALBUQUERQUE, J.F.J. Contribution to the study of the diaphragm innervation in Nelore bovines. **Anat. Anz.**, v.155, p.317-23, 1984.
- 25-SOUZA, W.M.; MIGLINO, M.A.; MACHADO, C.R.; CARVALHAL, R. Ramificação e distribuição dos nervos frênicos no diafragma em búfalos da raça Jaffarabadi. **Rev. Fac. Med. Vet. Zootec. Univ. S. Paulo**, v.22, p.97-106, 1985.
- 26-VAUGHAN, J. **Strangeway's veterinary anatomy**. 8. ed. Edinburg, William Green, 1907.
- 27-ZIMMERL, U. Sistema nervoso. In: BOSSI, V.; CARADONNA, G.B.; SPAMPANI, G.; VARALDI, U.; ZIMMERL, U. **Trattato di anatomia veterinaria**. Milano, Francesco Vallardi, 1909. v.3.
- 28-ZIMMERL, U. Apparechio nervoso. Estesiologia. In: BRUNI, A.C.; CARADONNA, G.B.; MANNU, A.; PREZIUSO, L.; ZIMMERL, U. **Trattato di anatomia veterinaria**. Milano, Francesco Vallardi, 1930. v.3.

Recebido para publicação em 22/12/92
Aprovado para publicação em 19/04/93