

ACÇÃO DOS RAIOS X CORPO TOTAL SOBRE OS NEUTRÓFILOS DO SANGUE PERIFÉRICO EM PRIMATA *Cebus apella* (MACACO PREGO)

EFFECTS OF WHOLE-BODY X-RADIATION ON THE NEUTROPHILS OF THE PERIPHERAL BLOOD OF THE PRIMATE *Cebus apella* (weeping capuchin)

Mizue Imoto EGAMI¹; Maria Regina Régis SILVA¹; Lilian Munaó DINIZ²; Elias Rodrigues de PAIVA¹; Camilo SEGRETO¹

RESUMO

Amostras de sangue periférico foram obtidas de cinco primatas *Cebus apella* (macaco prego), antes e após exposição aos raios X corpo inteiro, na dose única de 25,8 mC/kg (100R). Parte das amostras foi utilizada para a contagem global de cariosquizes e o restante para a realização de extensões sanguíneas e submetidas à coloração de Wright e aos seguintes métodos citoquímicos: ácido periódico Schiff (PAS) para a identificação de glicogênio, Sudan black B para a detecção de fosfolipídios e o-toluidina-água oxigenada para a demonstração da mieloperoxidase. Com o método de Wright foram observadas aos 1, 3 e 6 dias após exposição à radiação, alterações nucleares e citoplasmáticas. Após aplicação dos métodos citoquímicos acima referidos, foram observados, de modo geral, nos mesmos períodos de tempo após irradiação: alteração no padrão de distribuição dos grânulos de glicogênio, grânulos mieloperoxidase positivos e sudanófilos de neutrófilos. No que diz respeito a cariosquizes, constatou-se um aumento dos mesmos após 1 dia, persistindo até o 3º dia após irradiação. Noventa dias após, não foi observada nenhuma alteração acima referida.

UNITERMOS: Radiações; Neutrófilos; Primatas

INTRODUÇÃO

A utilização das radiações ionizantes em vários setores da atividade humana exige, cada vez mais, novos estudos sobre os seus efeitos, principalmente em primatas, devido à proximidade filogenética com o homem.

Com relação à literatura específica sobre as conseqüências da radiação ionizante no sangue periférico, são vários os trabalhos realizados, em sua maioria em símios da fauna africana (ELDRED; ELDRED¹¹, 1953; HAIGH; PATERSON¹², 1956; RIOPELLE et al.²⁰, 1957; ALLEN; CARSTENS³, 1968; ROTHBERG²¹, 1969), porém raros naqueles da fauna nacional (EGAMI et al.⁹, 1991). Além disso, em tais investigações foram utilizadas, de maneira geral, doses relativamente altas, com o objetivo principal de estudar o comportamento do quadro hematológico. Em relação aos resultados morfológicos e citoquímicos das células sanguíneas de primatas, em condições semelhantes, raras são as publicações (ELDRED; ELDRED¹¹, 1953; SEGRETO et al.²², 1987). No que diz respeito à avaliação de neutrófilos circulantes com apêndices nucleares pedunculados (cariosquizes), dados preliminares foram por nós publicados previamente (EGAMI et al.¹⁰, 1989), tendo sido, estes achados, os únicos encontrados na literatura específica referente aos primatas.

Face ao exposto, o presente trabalho tem como proposição fornecer dados morfológicos, citoquímicos e morfométricos, após exposição aos raios X, frente à dose única de 25,8 mC/kg (100R), em símio da fauna nacional macaco prego, *Cebus apella* (*Primates, Cebidae*), para que pesquisadores e profissionais da área médica possam se utilizar dessa espécie, comum em nosso meio, para estudos semelhantes e realizar investigações envolvendo outros parâmetros biológicos com finalidade principalmente dosimétrica.

MATERIAL E MÉTODO

Foram utilizados cinco macacos prego *Cebus apella* (*Primates, Cebidae*), machos adultos, hígidos, pesando aproximadamente 5,340g, mantidos na Fundação Parque Zoológico de São Paulo. Cada animal foi anestesiado com 10mg/kg, intramuscular (DINIZ⁶, 1974) de cloridrato de cetamina e posteriormente exposto aos raios X, corpo inteiro na dose única de 25,8 mC/kg (100R), utilizando-se aparelho Westinghouse com as seguintes características: 180 kV, 15mA, filtro de 0,5mm Cu + 1 mm Al, distância foco-superfície de 80cm e com taxa de dose 10R/min.

1 Professor Adjunto - Escola Paulista de Medicina de São Paulo - SP

2-Doutor em Ciências - Fundação Parque Zoológico de São Paulo

Para avaliação dos efeitos da radiação, foram colhidas 3ml de sangue da veia femoral, antes, e 1, 3, 6 e 90 dias depois da exposição aos raios X. Parte do volume foi utilizado para a determinação de valores absolutos de cariosquizes e o restante para extensões sangüíneas que foram submetidas à coloração de Wright e aos seguintes métodos citoquímicos: ácido periódico-Schiff (PAS) (McMANUS¹⁷, 1946), com controle pela amilase salivar para a identificação do glicogênio; Sudan black B e extração de lipídio pelo tratamento com uma mistura 1:1 de clorofórmio e metanol (LISON¹⁶, 1960), para a detecção de fosfolipídeos; o-toluidina-água oxigenada para a demonstração da mieloperoxidase e controle de especificidade na ausência da água oxigenada (JACOBS¹⁴, 1958).

As extensões de sangue coradas pelo Wright foram utilizadas para a descrição morfológica dos neutrófilos e contagem de cariosquizes.

Os valores absolutos da contagem de cariosquizes (número de cariosquizes/mm³ de sangue) e a diferença percentual destes dados foram submetidos à análise de variância por Postos de Friedman fixando-se em 10% ou $\alpha \leq 0,10$ no nível para rejeição da hipótese de nulidade.

RESULTADOS

Quanto à morfologia dos neutrófilos circulantes observada antes da irradiação em preparações coradas pelo método de Wright, os mesmos apresentam núcleo pouco volumoso, cromatina condensada (Fig. 1) sendo freqüentes neutrófilos com sete ou até oito lóbulos.

Após exposição aos raios X na dose 25,8mC/kg, nos períodos de 1, 3 e 6 dias, os neutrófilos passaram a apresentar lóbulos nucleares deformados, volumosos, ocupando às vezes todo o citoplasma, mostrando sinais de cariólise, às vezes, com presença de vacúolos e esmaecimento de sua cor. Quanto às alterações citoplasmáticas, pudemos observar além da presença de vacúolos, o aparecimento de basofilia em alguns casos e numerosos grânulos azurófilos, geralmente agrupados na região central entre os lóbulos nucleares (Fig. 2).

Aplicado o método do PAS e realizado o controle da especificidade para o glicogênio, foi constatada a presença dessa substância em neutrófilos, na maioria das vezes sob forma de grânulos diminutos, corados em magenta, em geral uniformemente distribuídos. Após exposição, nas condições acima referidas e nos mesmos períodos de tempo pós irradiação, os grânulos de glicogênio mostraram alteração tanto no que se refere ao padrão de sua distribuição, quanto à maior reatividade devido a um maior acúmulo desses grânulos. Assim, observou-se nítida alteração em neutrófilos, representada pela aglutinação dos grânulos, levando à formação de

placas irregulares, intensamente coradas e deslocadas para a periferia da célula.

Após aplicação dos métodos da o-toluidina-água oxigenada, para a identificação da mieloperoxidase e do Sudan black B para a evidenciação de fosfolipídeos, os grânulos mieloperoxidase positivos e sudanófilos apresentaram uma distribuição invariavelmente homogênea, (Fig. 3) compactada entre os lóbulos nucleares, preenchendo quase totalmente a matriz citoplasmática. Depois da exposição à radiação, nos períodos de 1, 3 e 6 dias, tanto os grânulos mieloperoxidase positivos quanto os sudanófilos mostraram-se aglutinados, fortemente corados, formando grumos compactos de aspecto, tamanho e forma irregulares (Fig. 4).

Noventa dias após irradiação, as alterações morfológicas e citoquímicas acima referidas, conseqüentes à ação dos raios X, não foram mais observadas.

Quanto à avaliação de cariosquizes, a determinação dos valores absolutos e a variação percentual dos mesmos no sangue, antes e após exposição, nas mesmas condições de irradiação e nos mesmos períodos de tempo foram expressos na Tab. 1 e Fig. 5.

DISCUSSÃO

Atualmente, o conceito sobre os efeitos das radiações ionizantes, no que concerne principalmente às interações moleculares entre as substâncias-chave encontradas nas células e a radiação ionizante, ora ocasionando um simples desequilíbrio do metabolismo, ora conduzindo à morte celular por apoptose, encontra-se relativamente bem estabelecido (WHYLLIE et al.²⁴, 1980; PRASAD¹⁹, 1984).

No nosso caso em particular, comparando-se os resultados dos aspectos morfológicos dos neutrófilos após 1,3 e 6 dias de irradiação com aqueles obtidos antes da exposição aos raios X, com dose considerada moderada para humanos (BITELLI⁵, 1982), as alterações nucleares e citoplasmáticas observadas seriam possivelmente uma decorrência do efeito direto e indireto da energia da radiação sobre os inúmeros componentes da célula. O aparente aumento do volume dos lóbulos nucleares e a perda da sua propriedade tintorial seriam possivelmente devido ao comprometimento da permeabilidade seletiva em conseqüência da lipoperoxidação do sistema de membrana da célula desencadeada pela ação de peróxido (H₂O₂), radicais superóxido (O₂⁻), radicais livres (HÖH H₂O) e oxigênio singlete (¹O₂) eletronicamente excitado, que se formam devido ao efeito indireto da radiação, isto é, pela radiólise da água (SINGH²³, 1982).

Já a aglutinação da cromatina com formação de massas condensadas em determinadas áreas e rarefação em outras,

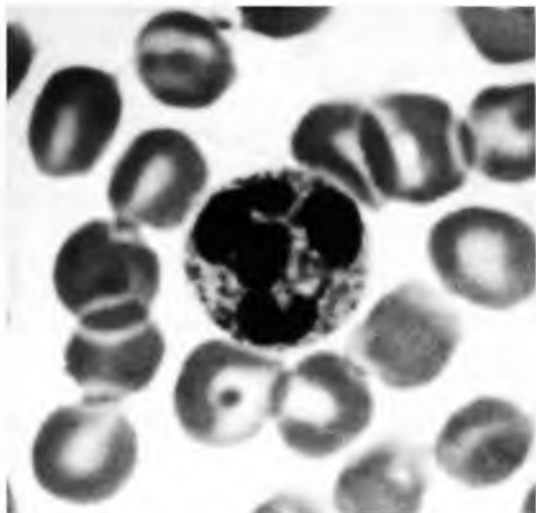


FIGURA 1

Fotomicrografia da extensão do sangue periférico do animal antes da exposição à radiação (controle), mostrando um neutrófilo. Observar o núcleo lobulado condensado e a distribuição homogênea dos grânulos citoplasmáticos. Método de Wright. $\pm 2000 \times$.

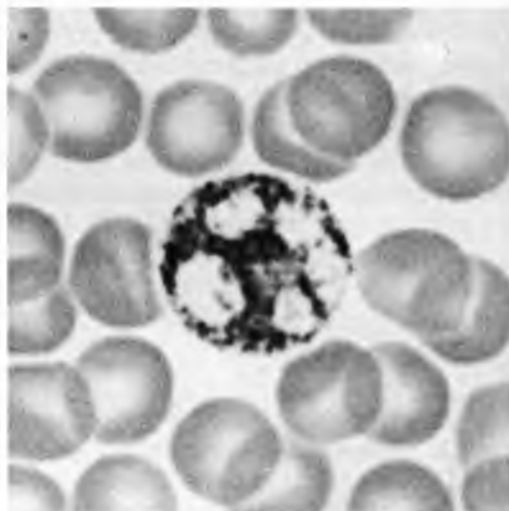


FIGURA 3

Fotomicrografia da extensão do sangue periférico do animal antes da exposição à radiação (controle), mostrando um neutrófilo. Observar grânulos sudanófilos pretos isolados ou agrupados, formando cordões entre os lóbulos nucleares. Método do Sudan black B. $\pm 2000 \times$.

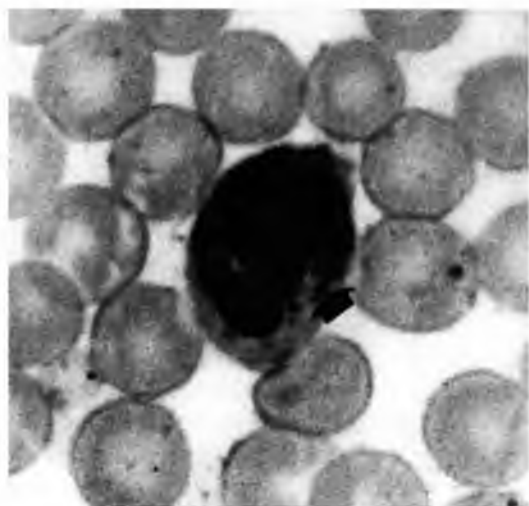


FIGURA 2

Fotomicrografia da extensão do sangue periférico do animal depois da exposição à radiação, mostrando um neutrófilo. Observar lóbulos nucleares voluminosos e grânulos citoplasmáticos concentrados entre os lóbulos (seta). Método de Wright $\pm 2000 \times$.

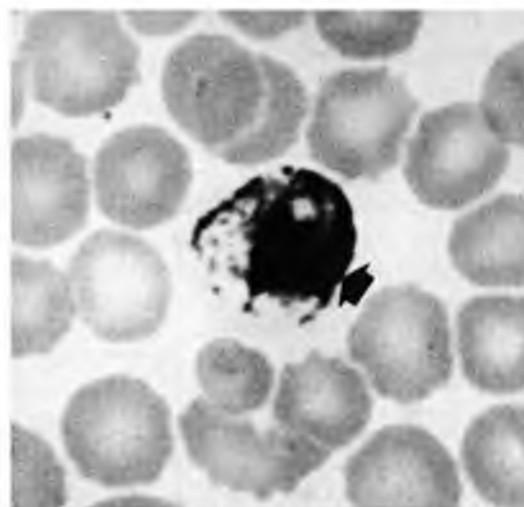


FIGURA 4

Fotomicrografia da extensão do sangue periférico depois da exposição à radiação, mostrando um neutrófilo. Observar grânulos sudanófilos pretos aglutinados, formando cordões espessos e irregulares (seta). Método do Sudan black B. $\pm 2000 \times$.

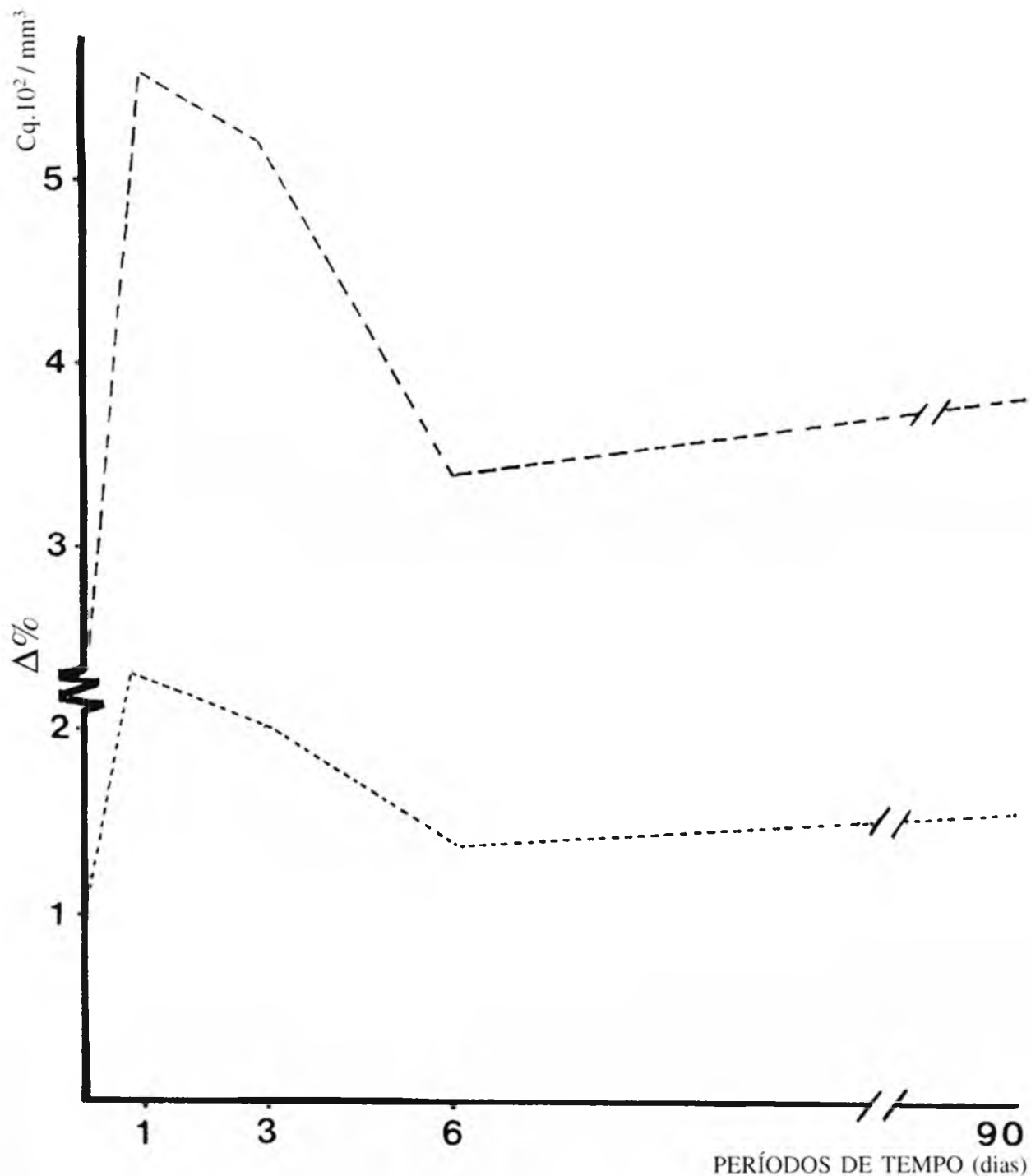


FIGURA 5

Representação gráfica das médias dos valores absolutos (cq/mm^3) e da variação percentual ($\Delta\%$) de cariosquizes do sangue periférico de *Cebus apella* antes e depois da exposição aos raios X corpo inteiro, dose única de 25,8 mC/kg (100R). São Paulo, 1987.

TABELA 1

Valores absolutos da contagem de cariosquizes (cq/mm³) e variação percentual ($\Delta\%$) dos mesmos, do sangue periférico de *Cebus apella* antes e depois da exposição aos raios X, corpo inteiro, dose única de 25,80 mC/kg (100R). São Paulo, 1987.

	Tempo depois da Exposição				
	Controle (c)	1 dia	3 dias	6 dias	90 dias
	Valores Absolutos (cq/mm ³)				
	289	912	752	435	344
	157	490	365	132	338
	292	720	661	309	264
	353	383	593	504	743
	173	279	243	348	291
Média	252,8	556,8	522,8	345,6	396,0
	Valores $\Delta\%$				
	1,00	3,16	2,60	1,50	1,19
	1,00	3,11	2,32	0,84	2,15
	1,00	2,47	2,26	1,06	0,90
	1,00	1,08	1,68	1,43	2,12
	1,00	1,61	1,41	2,01	1,68
Média	1,00	2,29	2,05	1,37	1,61
Soma de Postos (R)	7,0	20,0	18,0	15,0	15,0

Análise de variância por postos de Friedman
 $X^2_{calc} = 7,84 * X^2_{crit} (4 \text{ G.L.}; 0,10) = 7,78$

associadas a um aumento do volume nuclear e esmaecimento de sua cor encontram-se descritas na literatura como fazendo parte das alterações ocasionadas pela radiação (ALEXANDER; BACQ², 1961; BERDJIS⁴, 1971; PRASAD¹⁹, 1984).

Por outro lado, as alterações citoplasmáticas por nós encontradas, relacionadas ao aparecimento da basofilia, indicativo de aumento de atividade ribossômica e um aparente aumento de reatividade da mieloperoxidase, pelo aumento da intensi-

dade de cor, foram também observadas por HARRIS¹³, 1970, em condições semelhantes.

Segundo POTTEN¹⁸, 1977, mesmo doses baixas de radiação ionizante ($\leq 5\text{rad}$) são capazes de produzir ionização suficiente, comprometendo a molécula do DNA e alterando as funções normais do citoplasma, acelerando assim o fenômeno de morte programada.

No que diz respeito à aglutinação e distribuição irregular dos grânulos de glicogênio em neutrófilo, observada nos períodos de 1,3 e 6 dias após irradiação, já havia sido descrita por SEGRETO et al.²², 1987 com doses ainda menores. Acreditamos que tais modificações possam surgir em decorrência da ação dos radicais livres sobre as proteínas associadas ao glicogênio (ALBERTS et al.¹, 1983) ou uma consequência do efeito sobre os grupamentos hidroxilas, altamente susceptíveis à oxidação (LESSI et al.¹⁵, 1986) o que favorecia uma possível alteração conformacional das moléculas de glicogênio, por se tratar de um polímero essencialmente polihidroxilado.

Quanto à mudança do padrão de distribuição dos grânulos sudanófilos e mieloperoxidase positivos, por nós observada nos períodos de tempo acima referidos, poderia ser resultado de uma possível alteração do sistema de membranas intracelulares, em especial dos lisossomos, aos agentes que atuam sobre os radicais sulfidrilas por serem os mesmos altamente sensíveis (HARRIS¹⁴, 1970).

Quanto à manifestação das alterações nucleares no sangue periférico de primatas, representada pelo aumento no número de neutrófilos com apêndices pedunculados (cariosquizes) após ação dos raios X, já haviam sido descritas por DUPLAN⁷, 1952 em condições semelhantes, porém em cobaias. Ainda nessa espécie animal, DUPLAN et al.⁸, 1953 constatou o mesmo comportamento na presença de algumas substâncias tóxicas, inclusive frente a drogas radiométicas, o que sugere uma alteração a nível da molécula de DNA. Por outro lado, no trabalho prévio de EGAMI et al.¹⁰, 1989, foi possível observar no sangue periférico de coelhas aumento do número de neutrófilos com apêndices pedunculados especiais, os "drumsticks". Fato curioso está em que, independentemente do agente capaz de induzir o aumento da formação dessa estrutura, as manifestações mais acentuadas no sangue periférico, em todos os casos observados, ocorrem de maneira geral nos primeiros quatro dias. Nesta pesquisa em especial, após ação dos raios X, tanto o número absoluto de cariosquizes quanto a variação percentual do mesmo no sangue circulante mostrou aumento no 1º dia.

Após esse período, notamos tendência às condições semelhantes ao controle, certamente pelo lançamento na circulação de novos elementos sanguíneos, possibilitando renovação dos componentes celulares.

Considerando-se resultados morfológicos, citoquímicos e hematimétricos, pudemos constatar, neste trabalho, efeito rápido da radiação ionizante, através de parâmetros facilmente detectáveis. Levando-se em conta ainda a importância de um trabalho desta natureza, principalmente em dosimetria biológica no caso de exposição a acidentes nucleares, de profissionais que trabalham com radiações ionizantes ou ainda para a avaliação da lesão da medula óssea pela aplica-

ção não só dos raios X, mas também de agentes quimioterápicos, pesquisas futuras a nível ultra-estrutural poderiam ser realizadas a fim de elucidar os possíveis mecanismos envolvidos na manifestação dessas alterações e com possibilidade de utilização como parâmetros dosimétricos também para outros sistemas biológicos.

SUMMARY

The effects of ionizing radiation on the neutrophils of Primate *Cebus apella* were studied after whole-body x-radiation to a single exposure of 25.8 mC/kg (100R). Wright's stained preparations showed changes in the nucleus and the cytoplasm of neutrophils at 1,3 and 6 days after irradiation. During this period of time, the cytochemical methods revealed a considerable variation in the pattern of distribution of glycogen, sudanophilic and myeloperoxidase positive granules. Under these same experimental conditions the number of caryoschizes increased on the first and third day. On the ninetieth day post exposure, the morphological and cytochemical appearances of neutrophils as well as the number of caryoschizes were similar to the controls.

UNITERMS: X Radiation; Neutrophils; Primates

REFERÊNCIAS BIBLIOGRÁFICAS

- 01-ALBERTS, B.; BRAY, D.; LEWIS, J.; RAFF, M.; ROBERTS, K.; WATSON, J.D. **Molecular biology of the cell**. New York, Garland, 1983. Chap. 6: Internal membranas and the synthesis of macromolecules.
- 02-ALEXANDER, P.; BACQ, Z.M. The nature of the initial radiation damage at the sub-celular level. In: CECIL, H.R.J. **The initial effects of ionizing radiation on cells**. New York, Academic Press, 1961. p.3-19.
- 03-ALLEN, J.R.; CARSTENS, B.S. Response of *Saimiri sciureus* monkey to total body X-irradiation: clinical signs and pathologic changes. **American Journal of Veterinary Research**, v.29, p.2179-88, 1968.
- 04-BERDJIS, C.C. Cell. In: BERDJIS, C.C. **Pathology of irradiation**. Baltimore, Wilkins & Williams, 1971.
- 05-BITELLI, T. Efeitos biológicos das radiações ionizantes. In: BITELLI, T. **Dosimetria e higiene das radiações**. São Paulo, Grêmio Politécnico, 1982.
- 06-DINIZ, L.S.M. Emprego do cloridrato de cetamina em símios da Fundação Parque Zoológico de São Paulo. **Ciência e Cultura**, v.26, p.343, 1974.
- 07-DUPLAN, J.F. Cinétique de l'apparition des neutrocytes à caryoschizes après irradiation générale par une dose unique de rayons X. **Radiobiologie**, v.1, p.1-3, 1952.
- 08-DUPLAN, J.F.; BESSIS, M.; BRETON-GORIU, J. Les appendices nucléaires (caryoschizes) des granulocytes après irradiation générale. Etude au microscope électronique. **Nouvelle Revue Française d'Hématologie**, v.9, n.2, p.205-14, 1953.
- 09-EGAMI, M.I.; SEGRETO, C.; KERBAUY, J.; JULIANO, Y. Effects of whole-body X-irradiation on the peripheral blood Primate *Cebus apella*. **Brazilian Journal of Medical and Biological Research**, v.24, p.271-4, 1991.
- 10-EGAMI, M.I.; SEGRETO, C.; NOVO, N.F.; SASSO, W.S. Frequency variations of "drumsticks" of peripheral blood neutrophils in rabbits after exposure to ionizing radiation. **Revista Brasileira de Ciências Morfológicas**, v.6, p.82-4, 1989.
- 11-ELDRED, E.; ELDRED, B. Effects of total X-irradiation on the peripheral blood of the monkey. **Blood**, v.8, p.262-9, 1953.
- 12-HAIGH, M.V.; PATERSON, E. Effects of a single session of whole body irradiation in the Rhesus monkey. **British Journal Radiology**, v.29, p.148-57, 1956.
- 13-HARRIS, J.W. Effects of ionizing radiation on lysosomes and other intracellular membranes. **Advances in Biological and Medical Physics**, v.13, p.273-87, 1970.
- 14-JACOBS, A. Staining for leucocyte peroxidase. **Lancet**, v.1, p.697, 1958.

- 15-LESSI, R.A.; GONÇALVES, S.L.; BECHARA, E.J.H. Superóxido dismutase como antiinflamatório em endodontia. **Revista da Associação Paulista de Cirurgiões Dentistas**, v.40, p.156-62, 1986.
- 16-LISON, L. Lipides et lipoproteines. In: LISON, L. **Histochimie et cytochimie animales. Principes et méthodes**. Paris, Gauthier-Villars, 1960. v.2, p.449-530.
- 17-McMANUS, J.F.A. Histological demonstration of mucin after periodic acid. **Nature**, v.158, p.202, 1946.
- 18-POTTEN, C.S. Extreme sensitivity of some intestinal crypt cells to X and γ irradiation. **Nature**, v.269, p.518-21, 1977.
- 19-PRASAD, K.N. **Handbook of radiobiology**. Florida, CRC Press, 1984.
- 20-RIOPELLE, A.J.; ADES, H.W.; MORGAN, F.E. Peripheral blood of the X-irradiated rhesus monkey. **Radiation Research**, v.7, p.581-90, 1957.
- 21-ROTHBERG, H. Whole body radiation in the chimpanzee. **Chimpanzee**, v.1, p.403-12, 1969.
- 22-SEGRETO, H.R.C.; SEGRETO, R.A.; DINIZ, L.S.M.; JULIANO, Y.; SASSO, W.S. Aspectos morfológicos, hematimétricos e citoquímicos do sangue periférico de *Cebus apella* (Mammalia, Primata) antes e depois da exposição aos raios X. **Revista Brasileira de Ciências Morfológicas**, v.4, p.3-7, 1987.
- 23-SINGH, A. Chemical and biochemical aspects of superoxide radicals and related species of activated oxygen. **Canadian Journal of Pharmacology**, v.60, p.1330-41, 1982.
- 24-WHYLLIE, A.H.; KERR, J.F.R.; CURRIE, A.R. Cell death: the significance of apoptosis. **International Review Cytology**, v.68, p.251-306, 1980.

Recebido para publicação em 08/11/93
Aprovado para publicação em 04/02/94