

Influência de três tipos de vias de fornecimento de dietas pós-operatórias na cicatrização de esofagotomia cervical em cães

CORRESPONDÊNCIA PARA:
Heloísa Helena de Alcântara Barcellos
Departamento de Medicina Animal da
Faculdade de Veterinária da UFRGS
e-mail: leohelo@cpovo.net

1-Departamento de Medicina Animal da
Faculdade de Veterinária da Universidade
Federal do Rio Grande do Sul – RS

Influence of three different post-operative diets supplies in cicatrization of cervical esophagotomy in dogs

Heloísa Helena de Alcântara BARCELLOS¹; Antônio de Pádua Ferreira da SILVA FILHO¹;
Carlos Afonso BECK¹

RESUMO

Três vias de fornecimento de dietas pós-operatórias foram comparadas na cicatrização de esofagostomia cervical. Foram utilizados 15 cães, divididos em três grupos (GI, GII e GIII). No GI foi procedida à fluidoterapia durante 48 horas, alimento líquido durante mais 48 horas e pastoso por 72 horas (dieta tradicional), no GII o alimento foi fornecido por sonda faringogástrica, colocada por faringostomia, e no GIII por sonda gástrica, implantada por gastrostomia endoscópica percutânea. Para avaliar a cicatrização, foram realizados exame clínico diário e esofagoscopias semanais, durante seis semanas. À endoscopia perceberam-se algumas ocorrências indesejáveis que retardam a cicatrização da mucosa esofágica: edema entre os pontos na primeira endoscopia pós-operatória (GI) e ulcerações na mucosa esofágica pelo atrito da sonda faringogástrica sobre a cicatriz (GII). A alimentação por sonda gástrica resultou em menor tempo de cicatrização ($1,40 \pm 0,55$ semanas, $p < 0,01$), em comparação aos alimentados por sonda faringogástrica ($4,25 \pm 1,50$ semanas). No GIII as características clínicas da cicatrização foram de melhor qualidade, provavelmente devido à ausência de movimentos de deglutição e de atrito do bolo alimentar sobre a ferida cirúrgica. Com base nos resultados, recomenda-se o uso de nutrição enteral por sonda gástrica colocada por gastrostomia endoscópica percutânea, durante os primeiros sete dias de pós-operatório, e, na ausência de um endoscópio, a dieta tradicional, que resulta em cicatrização de melhor qualidade do que o uso de sonda por faringostomia.

UNITERMOS: Esfagostomia; Faringostomia; Gastrostomia; Período pós-operatório; Cicatrização.

INTRODUÇÃO

As intervenções cirúrgicas no esôfago requerem maiores cuidados no pós-operatório em comparação às realizadas em outras partes do trato digestivo⁷, e o manejo alimentar é um dos fatores responsáveis pelo sucesso do procedimento cirúrgico^{8,18}.

A fluidoterapia por 24 a 48 horas e dieta líquido-pastosa a partir do segundo ou terceiro dia após o procedimento cirúrgico²⁶ são o protocolo de manejo alimentar mais usado pelos cirurgiões, para manter a hidratação e nutrição dos animais após a cirurgia esofágica. A nutrição parenteral através de fluidoterapia permite que o animal não ingira via oral nenhum alimento e água, deixando assim o esôfago em repouso. Entretanto, uma

nutrição parenteral correta, utilizando-se solução de aminoácidos, dextrose, complexo vitamínico B, emulsões gordurosas e eletrólitos¹⁶ muitas vezes torna-se inviável economicamente, principalmente se for realizada por um período maior, em torno de cinco dias²³.

A nutrição enteral possibilita o fornecimento preciso de todas as calorias exigidas pelo animal, de forma mais econômica. O uso de tubo por faringostomia tem sido o meio mais utilizado de fornecer alimentação aos cães submetidos a cirurgias esofágicas, pois diminui os movimentos de deglutição do animal e evita o atrito do bolo alimentar com a ferida esofágica^{3,15}. Contudo, ocorre o atrito deste tubo com a ferida, o que pode prejudicar a cicatrização esofágica²⁰, entre outras complicações, tais como pneumonia aspirativa, hemorragia e lesões nas cordas

vocais^{10,12}. A alternativa de nutrição enteral, utilizada desde a década de 80 pelos cirurgiões norte-americanos, é o uso de alimentação através de sonda gástrica³⁰. Essa técnica de nutrição enteral permite o desvio da passagem do alimento pelo esôfago, evitando o atrito do alimento com a ferida cirúrgica e os movimentos de deglutição. Além disso, proporciona o consumo calórico adequado, evitando assim o desenvolvimento de estado catabólico²⁶. Entretanto, além de submeter o animal a outro procedimento cirúrgico, a gastrostomia, existe a possibilidade de peritonite, risco que pode ser diminuído com a colocação da sonda gástrica através de endoscopia percutânea^{2,6,5}. Associado ao manejo alimentar, recomenda-se também no pós-operatório de cirurgia esofágica o uso de antibióticos, como prevenção de infecções e o uso de cimetidina ou de cloridrato de metoclopramida para evitar regurgitação e vômito^{13,26,27}. O uso de analgésico e antiinflamatório não-esteróide, como a flunixinina meglumina, também auxilia no alívio da dor e no processo de cicatrização²².

Para a avaliação da cicatrização da cirurgia esofágica e formação de estenoses, têm-se utilizado os raios X contrastados²⁸. Um bom método para esta avaliação é a endoscopia³², que permite avaliar de maneira criteriosa e segura a cicatrização do esôfago, bem como a ocorrência de seqüelas²⁹. Com esse método, pode-se avaliar clinicamente o processo cicatricial, sem a necessidade da histologia, visto que estudos, comparando a análise endoscópica com a histologia da cicatrização esofágica, não demonstraram diferença estatística quanto ao estágio de cicatrização em que se encontrava o esôfago²⁹.

A utilização de técnica cirúrgica precisa e de cuidados pós-operatórios, principalmente em relação ao fornecimento do alimento, resulta em uma cicatrização esofágica em primeira intenção²⁵. Complicações tais como hematomas, edema entre pontos, ulcerações sobre a ferida cirúrgica, esofagite, deiscência de pontos, estenose, fístulas e divertículos^{13,25,26,28} retardam a cicatrização, levando à segunda intenção.

O objetivo do presente estudo foi verificar se o tempo de cicatrização esofágica de cães submetidos a esofagotomia cervical varia conforme a via de fornecimento da dieta no pós-operatório.

MATERIAL E MÉTODO

Foram utilizados 15 caninos, fêmeas, S.R.D, de idade variável, provenientes do canil municipal de Porto

Alegre. Os animais foram alojados no canil do setor de cirurgia da Faculdade de Veterinária da Universidade Federal do Rio Grande do Sul. Sete dias antes do início do experimento, os cães receberam tratamento carrapaticida^a e pulicida^b, foram desverminados^c e receberam uma dose da vacina tríplice canina^d. A alimentação constitui-se de ração comercial seca para cães adultos^e e água.

Foram formados três grupos (I, II e III), com cinco animais cada, em delineamento por blocos casualizados. Nos cães dos três grupos foi realizada a esofagostomia cervical²⁶ com incisão longitudinal de 2 cm. A esofagostomia foi realizada em dois planos com fio de náilon 4-0, agulhado, utilizando-se pontos de swift no primeiro plano e pontos isolados simples no segundo plano. Para a manipulação do esôfago, foram utilizados pontos de reparo³¹. Para cada grupo foi fornecido protocolo diferente de via de fornecimento de dieta pós-operatória, na primeira semana após o procedimento cirúrgico.

Os animais do grupo I receberam fluidoterapia durante 48 horas, dieta líquida por mais 48 horas e dieta pastosa por mais 72 horas, denominada neste trabalho de "dieta tradicional".

Nos cães do grupo II, foi colocada sonda faringogástrica (sonda Foley 24), através de faringostomia¹⁰. Estes cães receberam dieta líquida através da sonda, durante a primeira semana de pós-operatório, utilizando-se uma seringa de 50 ml, acoplada ao orifício externo da sonda de Foley. No primeiro dia, os cães receberam 1/3 do volume total diário, no segundo dia, 2/3 e do terceiro ao sétimo dia, o volume total diário que suprisse as exigências nutricionais¹⁵. O volume final da dieta foi dividido em três refeições por dia.

Nos cães do grupo III, foi colocada a sonda gástrica (sonda de Pezzer 22) por gastrostomia endoscópica percutânea⁶. Esses cães receberam fluidoterapia com solução de Ringer com lactato de sódio, na dose de 40 ml.kg.dia⁻¹ e frutose na dose de 2,5 g.dia⁻¹ nas primeiras 24 horas²⁴ e dieta líquida do segundo ao sétimo dias de pós-operatório. A alimentação foi dividida em três vezes ao dia, e fornecida com seringa de 20 ml, pela sonda gástrica.

Nos cães dos grupos II e III, foram usadas bandagens de proteção, com ataduras elásticas ao redor do pescoço e região gástrica, respectivamente.

A dieta líquida fornecida aos três grupos constitui-se de ração comercial úmida liquidificada com 80% de água aquecida a 38°C, durante um minuto. A quantidade de energia metabolizável fornecida por dia foi calculada para

^a Asuntol sabonete – Bayer S/A – Saúde Animal.

^b Advantage – Bayer S/A – Saúde Animal.

^c Endal Plus – Schering-Plough – Divisão Veterinária.

^d Vanguard DA₂PL – Pfizer.

^e Eukanuba Maintenance for Dogs – The Iam's Pet Food International Inc.

todos os grupos conforme fórmula de Allen¹, na qual:

$$\text{Energia Metabolizável (kcal)/dia} = 2 [(30 \times \text{peso (kg)}) + 70]$$

Após este cálculo, e sabendo-se que a capacidade máxima estimada do estômago de um cão adulto é de 80 ml.kg⁻¹ de peso vivo¹, e que a ração utilizada possuía 950 Kcal.kg⁻¹, foi calculado, através de regra de três simples, o volume de líquido que cada animal recebeu por dia. O volume de água usado foi de um ml de água para cada Kcal de energia metabolizável da dieta, conforme Penz Júnior; Viola²¹. O volume total de líquido foi dividido em três refeições diárias, assim como o volume de água a ser ingerido.

Do oitavo ao décimo quarto dia, os cães dos três grupos foram alimentados com ração comercial úmida para cães adultos, fornecida duas vezes ao dia e água à vontade. A partir do 15º dia, até ao 42º dia, os cães foram alimentados com ração comercial seca para cães adultos⁵, duas vezes ao dia, e água à vontade.

O pós-operatório constitui-se de limpeza diária das feridas cirúrgicas com solução fisiológica e troca das bandagens de proteção. Os medicamentos usados foram: flunixin meglumina^f, na dose de 1 mg.kg⁻¹, via intramuscular (IM), a cada 24 horas, durante três dias; cimetidina 6 mg.kg⁻¹, IM, três vezes ao dia, durante oito dias, e amoxicilina^g na dose de 22 mg.kg⁻¹, IM, a cada 24 horas, durante 10 dias.

No oitavo dia, as sondas dos cães foram removidas manualmente nos cães do grupo II e com auxílio do endoscópio no grupo III. Para a avaliação endoscópica, os animais foram anestesiados com cloridrato de xilazina, IM, na dose de 1 mg.kg⁻¹ e tiopental, via endovenosa, na dose de 12,5 mg.kg⁻¹. O aparelho utilizado foi endoscópio de fibra óptica flexível, com videoprocessador^h, monitor colorido e impressora próprios.

A avaliação clínica pós-operatória foi realizada através da observação diária dos animais, com controle da temperatura retal e inspeção da ferida cirúrgica cervical e das fístulas das sondas. Da segunda à sexta semanas de pós-operatório, foram avaliados o apetite, capacidade de deglutição, regurgitação e vômito. O tempo e a qualidade da cicatrização foram avaliados macroscopicamente, através de exame endoscópico a cada sete dias. Para determinar o tempo de cicatrização, foi analisado o aspecto das bordas da ferida esofágica. Quanto à qualidade da cicatrização, foi observada a presença de edema entre os pontos, hematomas, ulcerações na mucosa esofágica, esofagite, granulomas, deiscência de pontos, além de formação de estenose, fístulas e divertículos.

A variável tempo de cicatrização foi analisada estatisticamente, através da Análise da Variância (ANAVA) entre os grupos. Para a comparação das médias entre os grupos,

foi utilizado o teste de comparações múltiplas de Tukey, com nível de significância de $\alpha = 0,05$. A variável qualidade da cicatrização foi analisada de forma descritiva.

Durante toda a fase experimental, cumpriram-se os princípios éticos de experimentação com animais, definidos pelo Colégio Brasileiro de Experimentação Animal¹⁴.

RESULTADOS E DISCUSSÃO

Todos os animais apresentaram cicatrização satisfatória de pele aos sete dias de pós-operatório.

Apenas um cão do grupo II retirou a sonda de Foley no sexto dia de pós-operatório. Nenhum cão do grupo III removeu a sonda de Pezzer, permanecendo ativos e aceitando bem o fornecimento do alimento através da sonda.

O uso de cimetidina durante o pós-operatório, como indicado por Spielman *et al.*²⁷; Schunk²⁶; e Fingerth¹³, foi efetivo em evitar vômitos e regurgitações, não sendo detectado nenhum episódio nos cães dos grupos I e II. Não foram encontrados na literatura relatos sobre a melhor posição de fornecimento da dieta, mas nossas observações indicam que a posição onde se tem a maior facilidade de alimentação é com o cão em estação.

O fornecimento da água durante a primeira semana de pós-operatório, através das sondas, garantiu, além de sua limpeza, a manutenção da hidratação dos animais. O National Research Council¹⁷ indica que o cão deve ter acesso ilimitado à água, regulando a quantidade ingerida desse nutriente, de acordo com a sua necessidade. Porém, os animais com sonda não podiam ingerir nenhum nutriente via oral durante a primeira semana de pós-operatório. Para resolver esse problema, adaptou-se a regra preconizada por Penz Júnior; Viola²¹. Assim, além da água utilizada para liquefazer a ração, quantidade individualmente calculada de água era fornecida pela sonda para os cães.

A alimentação por sonda gástrica na primeira semana de pós-operatório resultou em menor tempo de cicatrização (1,40 ± 0,55 semana, $p < 0,01$), do que os alimentados pela dieta tradicional (2,80 ± 0,38 semanas) ou pela sonda faringogástrica (4,25 ± 1,50 semanas) conforme mostra a Fig. 1.

O processo cicatricial de melhor qualidade, ou seja, cicatrização em primeira intenção, sem edema entre pontos, hematomas, ulcerações na mucosa esofágica, esofagite, deiscências de pontos, estenose, fístulas ou divertículos foi observado nos cães do grupo III (Fig. 3), o que pode ser atribuído à ausência de movimentos de deglutição e de atrito do bolo alimentar sobre a ferida cirúrgica, permitindo tempo de repouso suficiente. Bright; Burrows⁶; Strombeck e Guilford³⁰ elegem esta técnica como uma boa alternativa de alimentação

^f Banamine injetável – Schering-Plough – Divisão Veterinária.

^g Bactrosina injetável – Bayer S/A – Saúde Animal.

^h Endoscópio Pentax EPM-300.

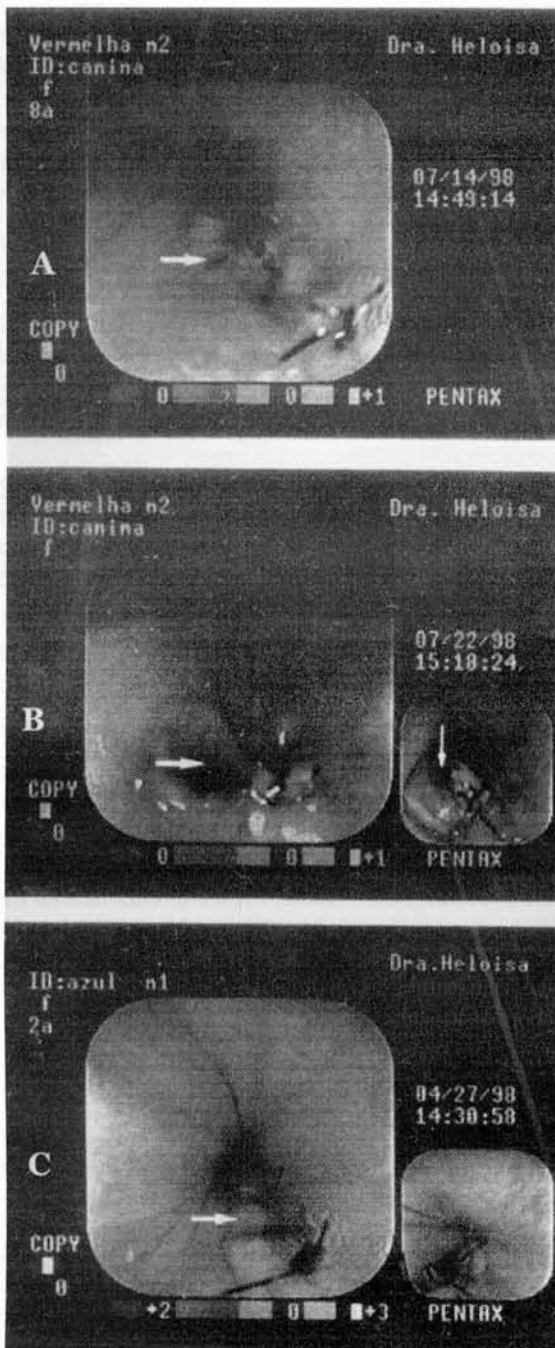


Figura 2

Imagens endoscópicas do esôfago. (A) Imagem após 7 dias de pós-operatório, de um cão submetido a esofagotomia cervical e alimentado através da sonda de faringostomia, durante sete dias (grupo II). Percebem-se escarificações leves observadas sobre a ferida cirúrgica (setas); (B) Imagem após 14 dias de pós-operatório, de um cão do grupo II, mostrando escarificações severas observadas sobre a ferida cirúrgica (setas); (C) Imagem após 7 dias pós-operatório, de um cão submetido a esofagotomia cervical e alimentado através da dieta tradicional (grupo I). A seta indica o edema sobre a cicatrização da ferida cirúrgica.

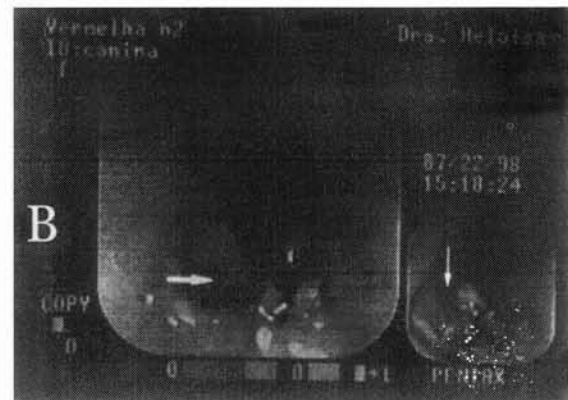


Figura 3

Imagem endoscópica do esôfago, após 7 dias pós-operatório, de um cão submetido a esofagotomia cervical e alimentado através da sonda gástrica colocada por gastrostomia endoscópica percutânea (grupo III). A seta mostra a perfeita cicatrização das bordas da ferida cirúrgica.

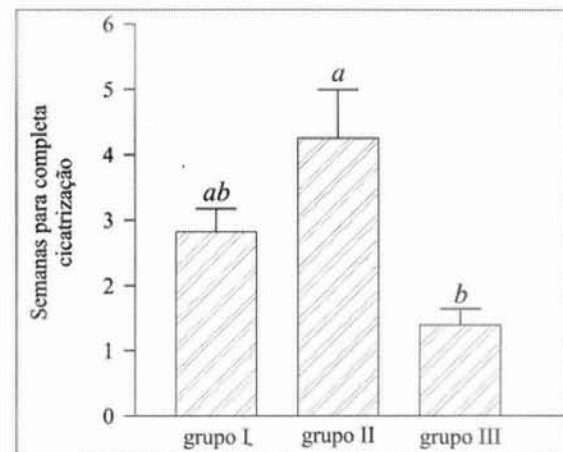


Figura 1

Tempo de cicatrização esofágica nas três vias de fornecimento de dieta pós-operatória de esofagotomia cervical em cães. Diferentes letras indicam diferença estatística, pelo teste de comparações múltiplas de Tukey. O tempo de cicatrização esofágica foi menor ($p < 0,01$) nos cães alimentados através de sonda gástrica colocada por gastrostomia endoscópica percutânea (grupo III), do que nos cães alimentados através da sonda de faringostomia (grupo II). $N =$ Grupos I e III, 5 e grupo II, 4.

pós-cirúrgica. A restrição de alimento durante as primeiras 24 horas após a gastrostomia endoscópica percutânea proposta por Bright¹ permitiu a formação e deposição de coágulo de fibrina na fístula e ao redor da sonda de Pezzer, fornecendo assim alguma resistência à ferida, conforme relata Ellison¹¹.

No grupo II, observou-se que a sonda faringogástrica também foi eficiente em manter o repouso do esôfago e evitar

o contato do alimento com a ferida cirúrgica¹⁵, contudo, o atrito da sonda sobre a cicatrização provocou ulcerações leves (Fig. 2a) na primeira semana de pós-operatório, o que pode ter enfraquecido a resistência da ferida cirúrgica, já que o processo de deposição de fibrina no esôfago é lento¹⁹. Nas semanas seguintes, os movimentos de deglutição e o atrito do bolo alimentar sobre a cicatriz provocaram agravamento dessas escarificações, levando o processo cicatricial à segunda intenção (Fig. 2b). Além disso, clinicamente, observou-se que os cães do grupo II apresentaram deglutição mais lenta do que os cães dos grupos I e III, justamente na segunda semana de pós-operatório, após a retirada da sonda. Isso se justifica pela tendência de inércia do órgão, que estava em repouso por sete dias e pela dor provocada pelo atrito do bolo alimentar sobre as escarificações. Esses resultados corroboram a afirmação de Peacock²⁰ de que a presença de tubos de alimentação sobre uma ferida cirúrgica provoca efeitos deletérios sobre a cicatrização nos órgãos tubulares.

Apesar de não se observar diferença estatística ($p < 0,05$) entre os cães do grupo I e III, quanto ao tempo de cicatrização, a avaliação endoscópica mostrou que todos os cães do grupo I apresentaram edema entre os pontos na mucosa esofágica na primeira endoscopia aos sete dias de pós-operatório (Fig. 2c), o que não foi detectado em nenhum cão do grupo III. Tomando-se estes dados conjuntamente, percebe-se que o repouso do esôfago foi curto, visto que o atrito do bolo alimentar sobre a ferida cirúrgica e os movimentos de deglutição, já no terceiro dia de pós-operatório, resultaram em tempo de cicatrização mais tardio.

Na avaliação endoscópica, não foram encontrados

deiscência de pontos, hematomas, esofagite, fístulas e divertículos, nem estenose. Porém, encontraram-se reações inflamatórias ao redor de alguns pontos da terceira à sexta semanas de pós-operatório, em nove animais (três do grupo I, dois do grupo II e quatro do grupo III), com característica macroscópica de granuloma, o que sugere problemas relativos ao tipo de fio utilizado⁹.

CONCLUSÕES

1. Recomenda-se o uso de nutrição enteral por sonda gástrica, durante os primeiros sete dias de pós-operatório de esofagotomia cervical, colocada através de gastrostomia endoscópica percutânea;
2. Na ausência de um endoscópio para a colocação da sonda gástrica pelo método da gastrostomia endoscópica percutânea, o uso da "dieta tradicional" na primeira semana de pós-operatório de esofagotomia cervical é melhor para o processo cicatricial da mucosa esofágica, do que o uso da alimentação por meio de tubo de faringostomia.

AGRADECIMENTOS

Os autores agradecem às empresas The Iam's Pet Food International Inc e Medfharma-Comércio de Produtos Médico-Hospitalares e Medicamentos, e aos laboratórios Bayer S/A - Saúde Animal, B. Braun Laboratórios S/A, Cristália - Produtos Químicos Farmacêuticos Ltda., Fresenius Laboratórios Ltda., Geyer Medicamentos S/A, Schering-Plough Veterinária e Zêneca Farmacêutica do Brasil pelo apoio e fornecimento de todo o material para a realização deste trabalho.

SUMMARY

Fifteen dogs were distributed in three groups (GI, GII and GIII). In the GI group, it was proceeded the fluidotherapy during 48 hours, liquefied food for more 48 hours, and pasty food for 72 hours (a protocol named as "traditional diet"); in the GII group, the food was supplied using a pharyngostomy tube, and in the GIII group, using a percutaneous endoscopic gastrostomy tube. To evaluate the cicatrization, daily clinical exams and weekly esophagoscopy were proceeded for six weeks. The endoscopy showed some undesirable characteristics that can retard the esophagus cicatrization: edema between the stitches appeared at the first post-surgery endoscopy (GI) and ulcerations on the esophagic mucosa, provoked by the contact of the pharyngostomy tube with the esophagus wound (GII). The feeding through the percutaneous endoscopic gastrostomy tube resulted in a shorter period of cicatrization (1.40 ± 0.55 weeks, $p < 0.01$), when compared with the pharyngostomy tube (4.25 ± 1.50 weeks). In the GIII group, the clinic characteristics of cicatrization were better, and it was attributed, probably, to the absence of deglutition movements and the contact of the alimentary bolus with the esophagus wound. Based on these results, the use of nutrition supply through percutaneous endoscopic gastrostomy tube is recommended, and, in case of absence of the endoscopy, the protocol named "traditional diet" is recommended, due to the best cicatrization results, when compared to the pharyngostomy tube.

UNITERMS: Esophagostomy; Pharyngostomy; Gastrostomy; Postoperative; Cicatrization.

REFERÊNCIAS BIBLIOGRÁFICAS

- 1- ALLEN, T.A. Apoio Nutricional Especializado. In: ETTINGER, S.J. **Tratado de medicina interna veterinária**. 3.ed. São Paulo: Manole, 1992. p.472-7.
- 2- ARMSTRONG, P.F.; HAND, M.S.; FREDERICK, G.S. Enteral nutrition by tube. **Veterinary Clinics of North America. Small Animal Practice**, v.20, n.1, p.237-75, 1990.
- 3- BÖHNING JR, R.H. Faringostomia para manutenção oral. In: BOJRAB, M.J. **Cirurgia dos pequenos animais**. 2.ed. São Paulo: Roca, 1991. p.154-6.
- 4- BRIGHT, R.M. Gastrostomia com sonda percutânea. In: BOJRAB, M.J. **Técnicas atuais em cirurgia de pequenos animais**. 3.ed. São Paulo: Roca, 1996. p.210-3.
- 5- BRIGHT, R.M. Percutaneous endoscopic gastrostomy. **Veterinary Clinics of North America. Small Animal Practice**, v.23, n.3, p.531-45, 1993.
- 6- BRIGHT, R.M.; BURROWS, C.F. Percutaneous endoscopic tube gastrostomy in dogs. **American Journal of Veterinary Research**, v.49, n.5, p.629-33, 1988.
- 7- CONTESINI, E.A.; PIPPI, N.L.; WITZ, M.I. Avaliação do "flap" muscular na reconstrução parcial da parede esofágica cervical em caninos. **Ciência rural**, v.22, n.1, p.51-5, 1992a.
- 8- CONTESINI, E.A.; PIPPI, N.L.; WITZ, M.I. O uso de tubo de silicone como prótese esofágica cervical em caninos. **Ciência rural**, v.22, n.1, p.57-63, 1992b.
- 9- CRANE, S.W. Material para sutura: seleção e características dos materiais para sutura atualmente disponíveis. In: BOJRAB, M.J. **Cirurgia dos pequenos animais**. 2.ed. São Paulo: Roca, 1991. p.3-7.
- 10- CROWE JR, D.T.; DOWNS, M.O. Pharyngostomy complications in dogs and cats and recommended technical modifications: experimental and clinical investigations. **Journal of the American Animal Hospital Association**, v.22, n.jul.-aug., p.493-503, 1986.
- 11- ELLISON, G.W. Cicatrização visceral e distúrbios decorrentes da reparação. In: BOJRAB, M.J. **Mecanismos da moléstia cirúrgica dos pequenos animais**. 2.ed. São Paulo : Manole, 1996. p.2-8.
- 12- FELDHahn, J. The use of enteral nutrition in critically ill small animals. **Australian Veterinary Practice**, v.2, n.26, p.93-9, 1996.
- 13- FINGEROTH, J.M. Afecções cirúrgicas do esôfago. In: SLATTER, D. **Manual de cirurgia de pequenos animais**. 2.ed. São Paulo: Manole, 1998b. p.667-81.
- 14- GOLDIM, J.R. Princípios éticos na experimentação animal. In: GOLDIM, J.R. **Pesquisa em saúde: leis, normas e diretrizes**. Porto Alegre: HCPA, 1997. p.147-8.
- 15- LANTZ, G.C. Colocação de uma sonda de faringostomia. In: BOJRAB, M.J. **Técnicas atuais em cirurgia de pequenos animais**. 3.ed. São Paulo : Roca, 1996. p.180-2.
- 16- MATHEWS, K.A. The various types of parenteral fluids and their indications. **Veterinary Clinics of North America. Small Animal Practice**, v.28, n.3, p.483-513, 1998.
- 17- NATIONAL RESEARCH COUNCIL. Water. In: **Nutrient requirements of dogs**. Washington: National Academy Press, 1985. p.39.
- 18- PARKER, N.R.; WALTER, P.A.; GAY, J. Diagnosis and surgical management of esophageal perforation. **Journal of the American Animal Hospital Association**, v.25, n.sep.-oct., p.587-94, 1989.
- 19- PAVLETIC, M.M. Técnicas de reconstrução esofágica. In: BOJRAB, M.J. **Técnicas atuais em cirurgia de pequenos animais**. 3.ed. São Paulo: Roca, 1996. p.196-203.
- 20- PEACOCK, E.E. **Wound repair**. 3.ed. Philadelphia: W.B. Saunders, 1984. p.438-52.
- 21- PENZJÚNIOR, A.M.; VIOLA, E.S. Potabilidade e exigências hídricas nas diferentes faixas etárias. In: CONGRESSO BRASILEIRO DE VETERINÁRIOS ESPECIALISTAS EM SUÍNOS, 7., 1995, Blumenau, SC. **Anais...** Blumenau: Associação Brasileira de Veterinários Especialistas em Suínos, 1995. p.57-67.
- 22- PIGATTO, J.A.T. **Esofagoplastia cervical em caninos com enxerto homólogo de cartilagem conchal**, 1997. 39f. Dissertação (Mestrado) - Faculdade de Medicina Veterinária, Universidade Federal de Santa Maria, 1997.
- 23- QUESSADA, A.M. **Sutura extramucosa em pontos separados simples e plano único no esôfago torácico de cães**, 1995. 55f. Tese (Doutorado) - Faculdade de Medicina Veterinária e Zootecnia, Universidade de São Paulo, 1995.
- 24- RAISER, A.G. Alterações da volemia. In: RAISER, A.G. **Roteiro para acompanhamento de aulas teóricas de patologia e clínica cirúrgica**. Santa Maria, 1989. Cap.1. p.2-34.
- 25- REED, J.H. Esophagus. In: ARCHIBALD, J. **Canine surgery**. 2.ed. California: USA, 1974. p.481-503.
- 26- SCHUNK, C.M. Remoção de corpos estranhos esofágicos. In: BOJRAB, M.J. **Técnicas atuais em cirurgia de pequenos animais**. 3.ed. São Paulo: Roca, 1996. p.192-6.
- 27- SPIELMAN, B.L.; SHAKER, E.M.; GARVEY, M.S. Foreign body in dogs: a retrospective study of 23 cases. **Journal of the American Animal Hospital Association**, v.28, n.nov.-dec., p.570-4, 1992.
- 28- STICKLE R.L.; LOVE, N.E. Radiographic diagnosis of esophageal diseases in dogs and cats. **Seminary in Veterinary Medical Surgery (Small Animal)**, v.4, n.3, p.179-87, 1989.
- 29- STOPIGLIA, A.J.; CAMARGO, R.S.; FABRI, C.; FERREIRA, E.A.B.; ALVARENGA, J.; BARROS, P.S.M. O emprego da endoscopia na avaliação pós-operatória de cães submetidos a esofagectomia cervical parcial. **Brazilian Journal of Veterinary Research in Animal Science**, v.28, n.1, p.59-65, 1991.
- 30- STROMBECK, D.R.; GUILFORD, W.G. Disease of swallowing. In: STROMBECK, D.R.; GUILFORD, W.G. **Small animal gastroenterology**. 1.ed. London: Wolf, 1991. p.690-709.
- 31- WALDRON, D.R. Ressecções e anastomoses do esôfago cervical e torácico. In: BOJRAB, M.J. **Cirurgia dos pequenos animais**. 2.ed. São Paulo: Roca, 1991. p.146-54.
- 32- ZIMMER, J.F. Canine esophageal foreign bodies: endoscopic, surgical and medical management. **Journal of the American Animal Hospital Association**, v.20, n.jul.-aug., p.669-77, 1984.

Recebido para publicação: 28/10/99
Aprovado para publicação: 19/05/00