doi: http://dx.doi.org/10.11606/issn.1679-9836.v100i2p193-196 Rev Med (São Paulo). 2021 mar.-abr.;100(2):193-6.

Relato de casos

Alterações retinianas em pacientes com doença falciforme: uma série de casos

Retinal alterations in patients with sickle cell disease: a case series

João Vitor de Omena Jucá[1], Anna Luyza Correia dos Santos Alves[1], Carlos Eduardo Ximenes da Cunha[1], Caio Victor Oliveira Ferreira[1], Isaac Carvalho de Oliveira Ramos[2], Marina Viegas Moura Rezende Ribeiro[3]

Jucá JVO, Alves ALCS, Cunha CEX, Ferreira CVO, Ramos ICO, Ribeiro MVMR. Alterações retinianas em pacientes com doença falciforme: uma série de casos / *Retinal alterations in patients with sickle cell disease: a case serie*s. Rev Med (São Paulo). 2021 mar.-abr.;100(2):193-6.

RESUMO: O presente estudo tem por objetivo avaliar os principais achados fundoscópicos em pacientes portadores de hemoglobinopatia falciforme, observando quais as alterações retinianas mais comuns nesse grupo. Realizou-se um estudo retrospectivo e descritivo através de fundoscopias e retinografias de 34 pacientes acompanhados por serviço de oftalmologia especializado e pelo Hemocentro do Estado de Alagoas. O tipo de hemoglobinopatia mais encontrado foi o SS, seguido pelas hemoglobinopatias SC e S-thal. Do total de pacientes avaliados, 58,8% eram do sexo masculino. 29,41% dos pacientes apresentaram alterações retinianas. Quanto ao genótipo, 42,86% dos pacientes com genótipo SC tinham alterações retinianas. Foi observado um reduzido número de alterações retinianas na amostra estudada, e todos os pacientes com sinais de retinopatia falciforme apresentavam hemoglobinopatia do tipo SS ou SC. O genótipo SS foi o mais prevalente dentre os pacientes, mas o genótipo SC foi o de maior risco para o desenvolvimento de alterações na retina.

Palavras-chave: Retina; Fundo de olho; Anemia falciforme; Oftalmologia.

ABSTRACT: This study aims to evaluate the main fundoscopic findings in patients with sickle cell hemoglobinopathy, observing which are the most common retinal alterations in this group. A retrospective and descriptive study was carried out using fundoscopies and retinographies of 34 patients accompanied by a specialized ophthalmology service and by the State of Alagoas. The most commonly found type of hemoglobinopathy was SS, followed by SC and S-thal hemoglobinopathies. Of the total of patients evaluated, 58.8% were male. 29.41% of the patients presented retinal alterations. As for genotype, 42.86% of the patients with genotype SC had retinal changes.A small number of retinal changes were observed in the studied sample, and all patients with signs of sickle cell retinopathy presented hemoglobinopathy of type SS or SC. The SS genotype was the most prevalent of the patients, but the SC genotype was the most at risk for developing retinal alterations.

Keywords: Retina; Fundus oculi; Anemia, sickle cell; Ophtalmology.

1. Acadêmico (a) de Medicina da Universidade Tiradentes, Maceió-Alagoas.
2. Médico Especialista em Oftalmologia pelo Conselho Brasileiro de Oftalmologia (CBO) e pela Associação Médica Brasileira (AMB).
3. Doutora em ciências da saúde, Professora da Universidade Tiradentes, Maceió-Alagoas; Especialista em Oftalmologia

Endereço para correspondência: João Vitor de Omena Jucá. Rua Adolfo Gustavo, 304, Serraria. Maceió, AL, Brasil. Email: joaovitordeomenajuca@gmail.com

INTRODUÇÃO

Mais comuns em negros, as doenças falciformes são um grupo de doenças hereditárias caracterizadas pela formação anormal das hemoglobinas[1,2,3,4,5]. Segundo o Programa Nacional de Triagem Neonatal (PNTN) do Ministério da Saúde nascem, no Brasil, 3.500 crianças por ano com Doença Falciforme (DF) e 200.000 com traço falciforme; além disso, estima-se que 7.200.000 pessoas sejam portadoras do traço falcêmico (HbAS) e entre 25.000 a 30.000 pessoas tenham DF[6].

Ocorre uma mutação no gene da globina beta da hemoglobina, que origina uma hemoglobina anormal (HbS)[1,2]. Tal mutação provoca substituição de um aminoácido (ácido glutâmico) por outro (valina), na posição 6 da cadeia beta da hemoglobina.[2] Estas moléculas, por sua vez, sofrem alteração na forma (falcização) em situações específicas de mudança de pH, como acontece quando da queda da tensão do oxigênio[7,8].

Existem 4 genótipos mais comuns: o homozigótico (SS), o heterozigótico ou traço falcêmico (AS), o associado à hemoglobina C (SC) e o associado à talassemia (S-Thal)[9,10]. Os pacientes SS apresentam uma clínica sistêmica mais severa que os do tipo SC. Os efeitos oclusivos oculares, porém, são mais predominantes no tipo SC, já que possuem uma anemia moderada e maior viscosidade sanguínea[9,10].

Respondem pela patogênese da retinopatia falciforme a falcização intravascular, hemólise, hemostasia e trombose[7]. A hipoperfusão capilar periférica pode evoluir para rearranjo/dilatação capilar, anastomose e neovascularização da retina, normalmente na área de transição entre a retina perfundida em direção a não-perfundida[7]. Inicialmente, os neovasos são planos ("sea fan"), mas podem evoluir associados a proliferação fibroglial em direção ao vítreo ou, ainda, podem sangrar e levar à hemorragia vítrea (HV)[7]. A tração sobre a retina pode provocar até o seu descolamento[7,11].

Desta forma, a retinopatia falciforme pode ser classificada em proliferativa e não-proliferativa.[7] Os principais achados da forma não-proliferativa são hemorragias pré-retinianas do tipo "salmon patch" e hiperpigmentações retinianas tipo "black sunburst" [7,10].

Contudo, quando há neovascularização, a retinopatia passa a ser denominada proliferativa e pode ser classificada em 5 estágios[9,7,10]:

I. Oclusões arteriolares na periferia da retina;
II. Anastomoses arteriovenosas na periferia da retina;
III. Proliferações fibrosas e neovasculares;
IV. Hemorragias no vítreo;
V. Descolamento de retina.

Assim, este estudo tem o objetivo de descrever as principais alterações oftalmológicas fundoscópicas de pacientes atendidos em um serviço de referência hematológica do Estado de Alagoas.

MÉTODOS

Realizou-se um estudo retrospectivo e descritivo de 34 pacientes atendidos no Serviço de Oftalmologia do Hospital de Olhos Santa Luzia em Maceió-AL e no Hemocentro de Alagoas (HEMOAL) já previamente diagnosticados como portadores de hemoglobinopatias (eletroforese de hemoglobina em pH alcalino) e acompanhados pelo referido serviço de Hematologia. Foram analisados os prontuários de tais pacientes no período de 2018 a 2019.

O presente estudo foi aprovado pelo Comitê de Ética em Pesquisa do Centro Universitário Tiradentes (UNIT-AL).

Fizeram parte do protocolo de pesquisa a identificação completa (idade, sexo), tipo de hemoglobinopatia e exame oftalmológico completo. Retinografias foram realizadas conforme indicação clínica.

Os pacientes que, após avaliação, possuíam indicação terapêutica tiveram suas respectivas condutas realizadas.

RESULTADOS

Foram estudados 34 pacientes, dos quais apenas 29 tinham dados de genótipo em prontuário. Foram encontrados três tipos de hemoglobinopatias: o tipo SS com 21 pacientes, o tipo SC com 7 pacientes e o tipo S-Thal com 1 paciente (Tabela 1). A faixa etária variou de 7 a 50 anos, com média de 19,5 anos (desvio padrão de 11.88612), e 20 pacientes eram do sexo masculino (58,8%) (Tabela 2).

Foram encontradas poucas alterações oftalmológicas no grupo estudado (Figuras 1 e 2). Dos 34 pacientes, 10 apresentaram alterações retinianas, onde apenas 1 paciente apresentou tortuosidade vascular muito aumentada e oclusão periférica dos vasos. Existiram, ainda, 5 pacientes com tortuosidade leve e 3 pacientes com tortuosidade elevada (Tabela 3). O paciente portador do tipo S-Thal apresentou retinografia sem alterações (Tabela 3).

Figura 1- Retinografia de paciente com doença falciforme, genótipo SS, mostrando leve tortuosidade dos vasos retinianos

Figura 2- Retinografia de um do paciente SC demonstrando leve tortuosidade de vasos retinianos e ausência de espessamento dos mesmos

Tabela 1: Incidência dos genótipos das hemoglobinopatias

Incidência de Hemoglobinopatias		
Tipos	**Nº de Pacientes**	**%**
SS	21	72,41
SC	7	24,14
AS	0	0
S-THAL	1	3,45
Total	29	100

Tabela 2: Características epidemiológicas dos pacientes com hemoglobinopatia falciforme

Características epidemiológicas dos pacientes acometidos			
Faixa etária	**Sexo**		**Total de casos**
	Masculino	**Feminino**	
0-10	5	2	7
11-20	7	10	17
21-30	4	-	4
31-40	2	1	3
41-50	2	1	3
Total	20	14	34

Tabela 3: Correlação entre patologia retiniana e tipo de hemoglobinopatia

Correspondência entre patologia retiniana e tipo de hemoglobinopatia			
Tipos	**Total de casos**	**Patologia retiniana**	
		Presente (%)	**Ausente (%)**
SS	21	6 (28,57)	15 (71,43)
SC	7	3 (42,86)	4 (57,14)
AS	0	- -	- -
S-THAL	1	0 (0)	1 (100)
Total	29	9	20

DISCUSSÃO

O presente estudo avaliou, através de um estudo de série de casos descritivo e de estatística qualitativa, pacientes com hemoglobinopatias atendidos no Hemocentro de Alagoas (HEMOAL), um hospital de referência no tratamento de doenças hematológicas do Estado. Na amostra estudada, encontraram-se principalmente pacientes com hemoglobinopatias do tipo SS (70,97%), o que condiz com resultados de outros estudos previamente publicados[7,9,12,13] (Tabela 1). O tipo S-Thal (3,45%) completou o total da amostra junto com o tipo SC (24,14%), que pela literatura apresenta maior prevalência de retinopatia falciforme proliferativa[7,12,14], como comprovado neste estudo (42,86% no tipo SC versus 28,57% no tipo SS) (Tabela 3).

Estima-se, no Brasil, o surgimento de 700 a 1.000 novos casos anuais de doença falciforme e prevalência de mais de 2 milhões de portadores do gene HbS. Já a retinopatia falciforme, objeto deste estudo, se desenvolve em até 42% dos indivíduos falciformes na segunda década de vida[15]. No Brasil, contudo, não há estudos com amostras suficientes para avaliar a incidência de retinopatia na população falciforme.

O espessamento da parede dos vasos foi encontrado em apenas um caso no paciente com genótipo SC. (Figura 3) O aumento da tortuosidade dos vasos retinianos, por sua vez, responde por todos os outros achados fundoscópicos patológicos da amostra analisada.

Devido às alterações oftalmológicas inicialmente benignas, os pacientes não necessitaram de tratamento específico e seguem em acompanhamento com serviço de oftalmologia especializado e o Hemocentro do Estado.

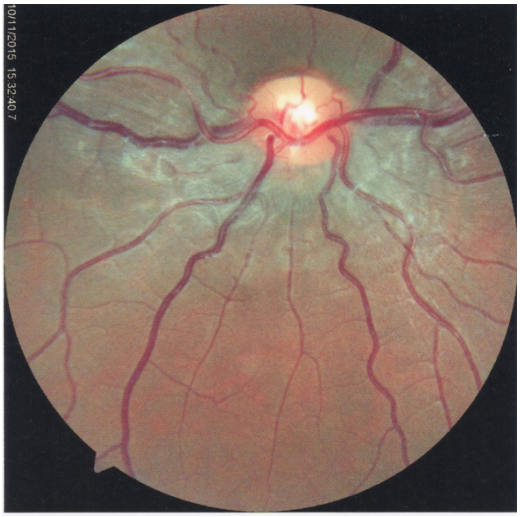

Figura 3 - Retinografia de um dos pacientes mostrando espessamento na parede dos vasos retinianos associado ao genótipo SC

CONCLUSÃO

Quantitativa e qualitativamente, foi observado um reduzido número de alterações retinianas na amostra estudada – atribuímos esse fato à casuística pequena devido à dificuldade de acesso e perda de seguimento de alguns pacientes. Todos os pacientes com sinais de retinopatia falciforme apresentavam hemoglobinopatia do tipo SS ou SC.

Notou-se que o genótipo SS foi o mais prevalente dentre os pacientes, mas o genótipo SC, como correspondente à literatura, foi o de maior risco para o desenvolvimento de alterações na retina, principalmente proliferativas, por doentes com anemia falciforme.

Por ser um estudo de série de casos descritivo e de estatística qualitativa, mesmo com uma maior casuística, não seria possível estabelecer a correlação do genótipo falciforme com as alterações fundoscópicas oculares. Dessa forma, faz-se necessário a realização de ensaios clínicos genéticos com animais com a finalidade de identificar tal relação.

Participação dos autores: *Jucá JVO* - https://orcid.org/0000-0002-0521-7589: Escrita e coleta de dados; *Alves ALCS* - https://orcid.org/0000-0003-3043-6991: Escrita e coleta de dados; *Cunha CEX* - https://orcid.org/0000-0002-8649-5096: Escrita e edição; *Ferreira CVO* - https://orcid.org/0000-0002-2926-6692: Escrita e coleta de dados; *Ramos ICO* - https://orcid.org/0000-0002-1067-2340: Revisão e edição; *Ribeiro MVMR* - https://orcid.org/0000-0001-7626-2806: Supervisão (Liderança).

REFERÊNCIAS

1. Bonanomi MTBC, Oliveira AA, Suzuki H. Hemoglobinopatias. In: Abujamra S, Ávila M, Barsante CL. Retina e vítreo. São Paulo: Roca; 2000. p.592-601. doi: https//doi.org/10.1590/S0004-27492011000500005.
2. Herrick JB. Peculiar elongated and sickle-shaped red blood corpuscles in a case of severe anemia. Arch Intern Med (Chic). 1910;6(5):517-21. doi: https//doi.org/10.1001/archinte.1910.00050330050003
3. Costa PJMS, Vilela RQB, Cipolotti R, Figueiredo MS. Diversidade clínica e laboratorial no haplótipo bantu da anemia falciforme. Rev Bras Hematol Hemoter. 2006;29(1):40-4. doi: https//doi.org/10.1590/S1516-84842006000100010.
4. Castelo NM, Nascimento RE, Rodrigues ASN. Study on sickle cell disese haplotypes reveals the African origino of Amapá's population. J Bras Patol Med Lab. 2014;50(2):131-4. doi: https//doi.org/10.5935/1676-2444.20140006.
5. Dias TL, Enumo SRF, França JA, Nascimento RCLCB. A saúde da criança com doença falciforme: desempenho escolar e cognitivo. Rev Educ Publ (Cuiabá). 2013;22(49/2):575-94.
6. Brasil. Ministério da Saúde, Secretaria de Atenção à Saúde, Departamento de Atenção Especializada. Manual de educação em saúde: auto-cuidado na doença falciforme. Brasília: Editora do Ministério da Saúde; 2008.
7. Freitas LGA, Isaac DLC,Tannure WT, Lima EVS, Abud MB, Tavares RS, Freitas CA, Ávila MP. Alterações retinianas apresentadas em pacientes portadores de hemoglobinopatia falciforme atendidos em um Serviço Universitário de Oftalmologia. Arq Bras Oftalmol. 2011;74(5):335-7 doi: https//doi.org/10.1590/S0004-27492011000500005.
8. Hahn EV, Gillespie EB. Sickle cell anemia. Report of a case greatly improved by splenectomy. Experimental study of sickle cell formation. Arch Intern Med. 1927;39:233-54.
9. Oliveira FVP, Aihara T, Cançado RD. Alterações fundoscópicas nas hemoglobinopatias SS e SC. Arq Bras Oftalmol. 1996;59(3):234-8.
10. Garcia CAA, Fernandes MZ, Uchôa UBC, Cavalcante BM, Uchôa RAC. Achados fundoscópicos em crianças portadoras de anemia falciforme no estado do Rio Grande do Norte. Arq Bras Oftalmol. 2002;65:615-8. doi: https//doi.org/10.5301/EJO.2010.5977
11. Goldberg MF. Classification and pathogenesis of proliferative sickle retinopathy. Am J Ophthalmol. 1971;71(3):649-65. doi: https//doi.org/10.1016/0002-9394(71)90429-6
12. Osafo-Kwaako A, Kimani K, Ilako D, Akafo S, Ekem I, Rodrigues O, et al. Ocular manifestations of sickle cell disease at the Korle-bu Hospital, Accra, Ghana. Eur J Ophthalmol. 2010. doi: https//doi.org/10.5301/ejo.2010.5977.
13. Akinsola FB, Kehinde MO. Ocular findings in sickle cell disease patients in Lagos. Niger Postgrad Med J. 2004;11(3):203-6. doi: https//doi.org/10.5935/0034-7280.20200025.
14. Moreira AS, Silva RAA. Anemia ferropriva em portadores de anemia falciforme: a importância de se avaliar o estado nutricional de ferro. Rev Cienc Med Biol (Salvador). 2014;13(2):236-41. Disponível em: https://www.nupad.medicina.ufmg.br/arquivos/acervo-cehmob/artigos/Anemia-ferropriva-em-portadores-de-anemia-falciforme-a-importancia-de-se-avaliar-o-estado-nutricional-de-ferro.pdf.
15. Ribeiro MVMR, et al. Sickle cell retinopathy: a literature review. Rev Assoc Med Bras. 2017;63(12):1100-103. doi: https//doi.org/10.1590/1806-9282.63.12.1100.

Recebido:10.10.2020
Aceito: 18.11.2020