

Departamento de Patologia e Clínicas Cirúrgica e Obstétrica

Diretor: Dr. René Straunard

## GASTROTOMIA EM CÃO

Ernesto Antonio Matera

Assistente

1 estampa (3 figuras).

Das inúmeras intervenções realizadas no Ambulatório de Clínica Cirúrgica da Faculdade de Medicina Veterinária de São Paulo, destacamos a presente, por serem raras as publicações no nosso meio sobre o assunto.

As revistas estrangeiras apresentam comumente trabalhos sobre gastrotomias em cão, cuja finalidade é retirar corpos estranhos deglutidos por esse animal.

Com auxílio de radioscopia e radiografia foi o corpo estranho facilmente localizado no estômago, fato êste que pelos exames comuns e simples palpação, não seria provável conseguir.

Como justificativa da presente nota, salientamos ainda, o sucesso operatório e sua sequência, apesar do animal não se apresentar em condições muito favoráveis e ter sido o corpo estranho deglutido a uma dezena de dias.

Convém todavia lembrar, que existem relatados na literatura, casos nos quais o animal tinha a uma centena de dias deglutido o corpo estranho, sem apresentar sintomatologia aguda.

Em janeiro do corrente ano, durante o nosso Plantão de férias no Ambulatório de Clínica Cirúrgica, é apresentado um animal da espécie canina, raça basset, macho, com 14 meses de idade, de propriedade do Sr. A. H., residente nesta Capital e registrado sob o n.º 26.

O referido animal ao apanhar entre os dentes uma pequena bola de borracha massiça atirada pelo proprietário, fez instintivamente um movimento de deglutição ingerindo-a.

Não obstante ter o proprietário presenciado a ingestão do objeto, somente quando a sintomatologia tornou-se alarmante, após onze dias, procurou remediar o mal trazendo o animal para Clínica.

A anamnese revelou os seguintes dados: deixou de comer, sede intensa, vômitos, inquietação e dorso arqueado evitando movimentos devido à dor.

A conjuntiva congesta e as outras mucosas aparentes de coloração normal.

Temperatura retal: 37,7º e 140 pulsações por minuto.

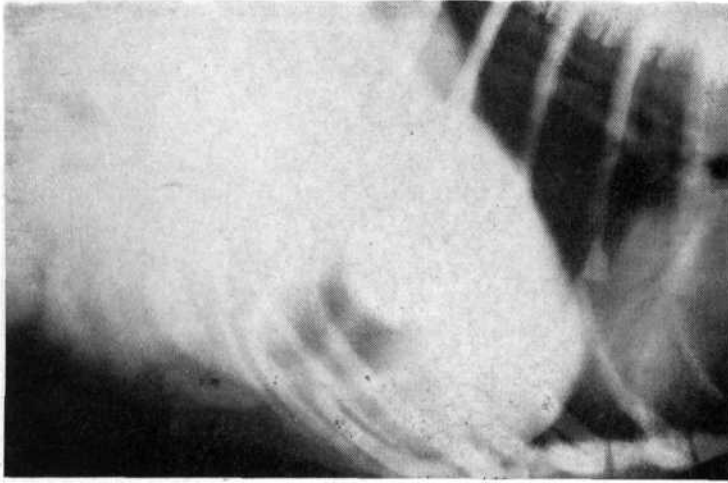


Fig. 1

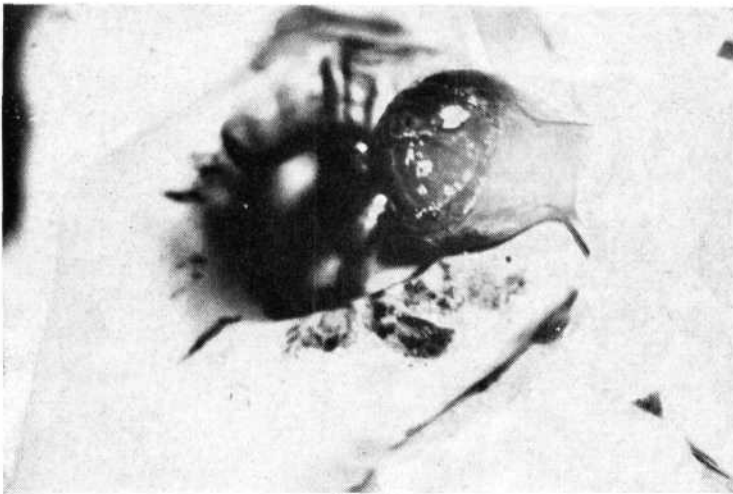


Fig. 2

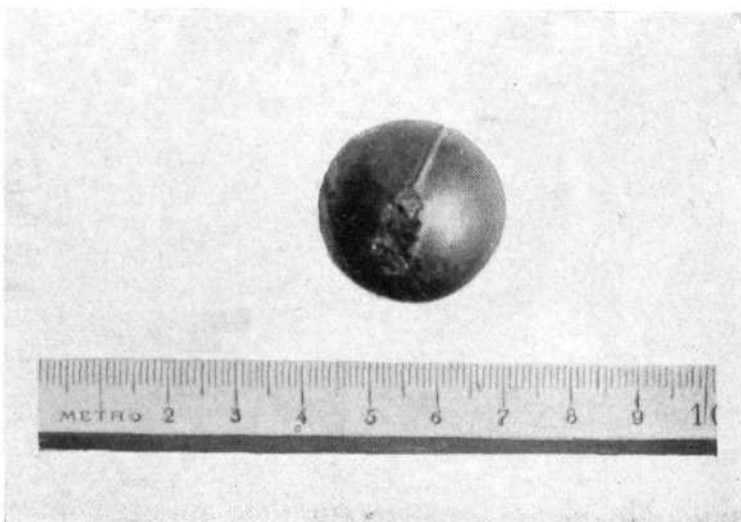


Fig. 3