

Diretor: Prof. Honorato F. Oliveira Jr.

O DUPLO CONTRASTE NAS RADIOGRAFIAS DE  
COLO NOS CAES  
DOUBLE CONTRAST IN DOG'S COLON X RAY

HONORATO F. OLIVEIRA JR

A visualização do colo com duplo contraste por via retal para completar sua exploração, pondo em relêvo lesões da mucosa, foi obtida pela primeira vez, em 1896, por BECHER (in AHERN-1954) que usou como enema uma solução de acetato de chumbo, insuflando ar em seguida. Em 1923 foi utilizado por FISCHER (in AHERN) o duplo contraste com enema de sulfato de bário, conseguindo imagens de escasso contraste. MORETON (in AHERN) e seus colaboradores descobriram em 1951 que a causa das imagens serem pouco satisfatórias era o endurecimento do bário sobre as paredes intestinais. A correção foi feita em 1954 por AHERN que, injetando ar imediatamente após o enema de bário (11 partes de bário para 18 de água, agitada a mistura durante 20 minutos), aperfeiçou a imagem obtida com duplo contraste.

O método de AHERN com algumas modificações, é o que propomos se vulgarize em radiologia veterinária.

OBSERVAÇÕES PESSOAIS

Utilizando para o enema, mistura de sulfato de bário e água agitada em alguns casos durante 20 minutos e em outros apenas 8, fizemos experimentos em 12 cães, sendo 2 previamente narcotizados, de acôrdo com o esquema seguinte:

N.º de cães	Percentagem da mistura	Tempo de agitação	N.º de radiografias
1	10%	20	4
2	20	20	4
4	30	20	16
2	30	8	4
1	50	20	2
Narcotizados			
1	30	20	4
1	30	8	4

Os animais foram privados da refeição da tarde e, de manhã, após submetidos a enema líquido, colocados na mesa com inclinação de 20 graus em direção cefálica.

Conforme o tamanho do animal usamos 50 a 100 c.c. de enema de bário e, sem visualização radioscópica, insuflamos imediatamente ar. O controle da insuflação foi obtido pela pera de Richardson, mantida com a máxima quantidade de ar durante a radiografia. Todas as operações foram feitas com rapidez para evitar o endurecimento do bário no cólo antes de terminados os procedimentos de repleção e radiográficos.

As radiografias revelaram melhor contraste quando utilizada a mistura de bário na proporção de 30% e agitada durante 20 minutos até o momento do enema.

A narcose dos cães facilitava todas as operações mas dificultava a retenção do ar insuflado.

Os animais foram radiografados em decubito com incidência ventro dorsal (fig. 1-2), dorso ventral (fig. 3-4-5), decubito lateral com incidência esquerda (fig. 6), e lateral com incidência direita (fig. 7).

Nas radiografias, extraordinariamente nítidas, com Bucky, 35 K. v., 20 M. s., 75 cm. de distância, o cólo, em sua primeira porção, curta, à direita (cólo ascendente), dirige-se para diante, até a região gástrica; aí se curva para à esquerda e forma ao atravessar o plano médio, a porção transversal (cólo transversal) com disposição variável em ângulo ou curvatura; ao dirigir-se para trás pela região sub lombar, constitui o terceiro ramo à esquerda (cólo descendente), que se inclina depois para o plano médio e continua com o reto.

#### SUMMARY

Clear radiographic visualization of the colon of the dog by double contrast was obtained after rectal administration of a 30 per cent prepared barium water suspension.

#### BIBLIOGRAFIA

- AHERN, E. C. — 1954 — Estudio del colon con doble contraste. Radiogr. y. Fotogr. Clin., 20 (3): 73-75

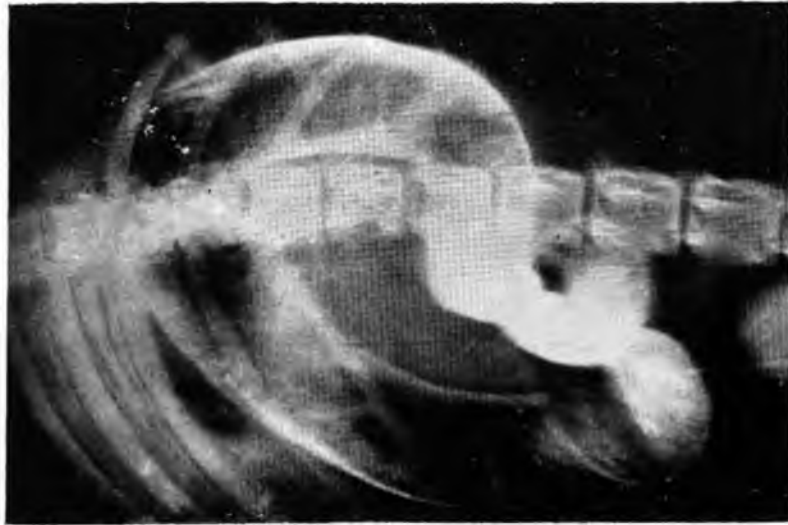


FIG. 1

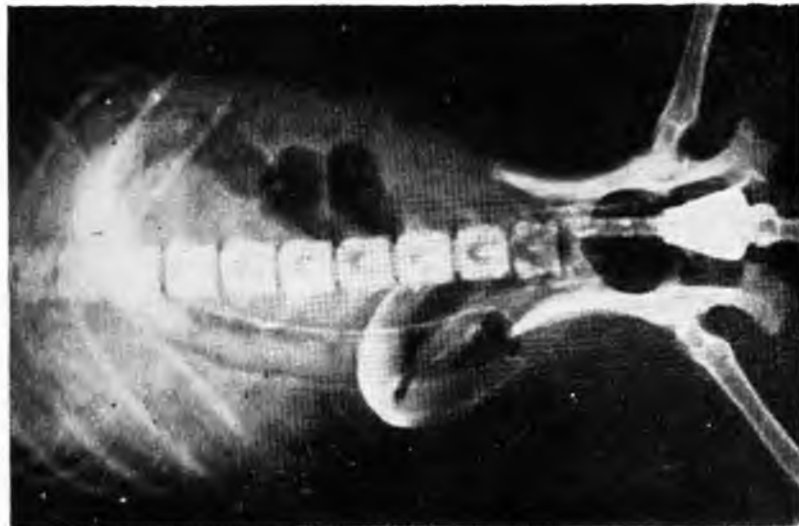

FIG. 2

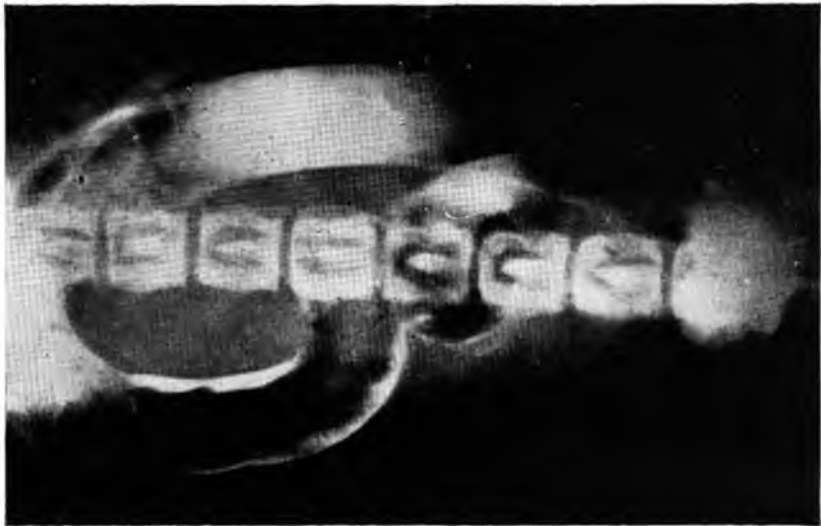

FIG. 3

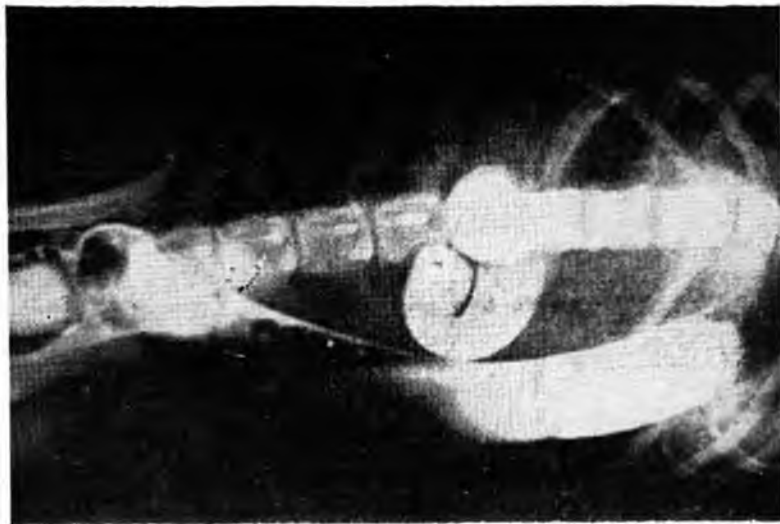


FIG. 4

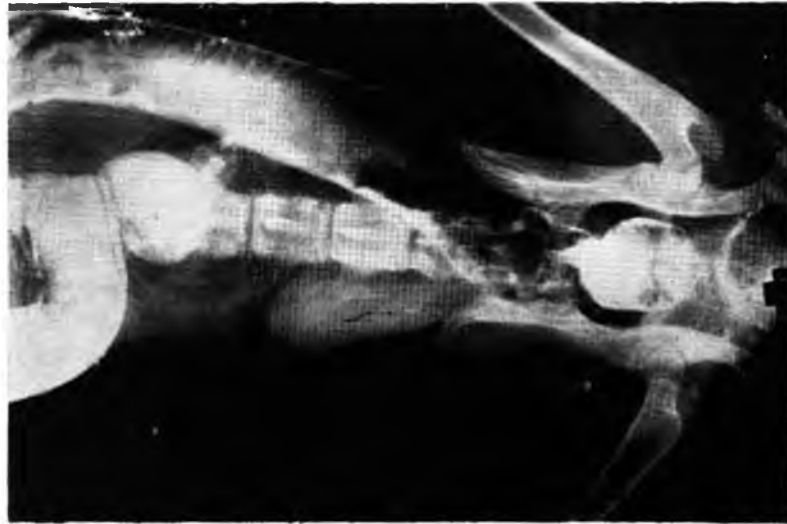

FIG. 5

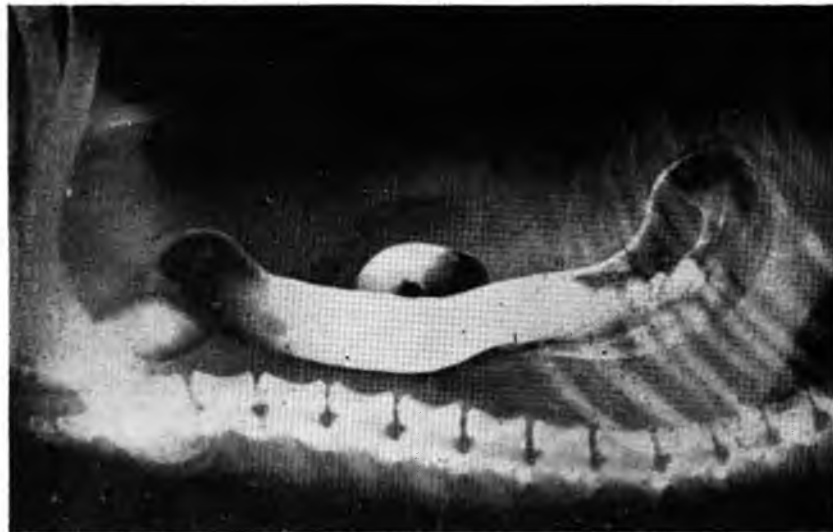

FIG. 6

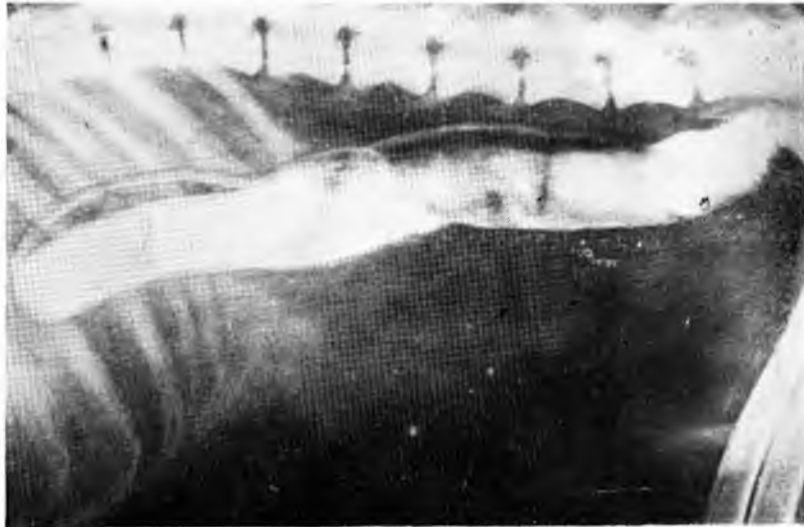


FIG. 7