


Apresentação não usual de dois casos de uso de dispositivo Intrauterino hormonal - Mirena®

José Juvenal Linhares¹ , Clara Queiroz dos Santos² , Francisco de Assis Costa e Silva³ , Micaele Esloane Soares⁴ , José Urbano de Medeiros Neto⁵ , Pedro Gomes Calvalcante Neto⁶ 

RESUMO

Os contraceptivos intrauterinos contendo levonorgestrel, Mirena®, amplamente utilizados na ginecologia contemporânea como método eficaz de contracepção e controle de distúrbios menstruais, mostrou reduzir as taxas de câncer de endométrio. Além disso, complicações como perfuração e migração são raras, exigindo intervenção rápida. Descrição: Dois casos atípicos acerca do uso de dispositivo intrauterino hormonal, o primeiro trata de migração do dispositivo para a cavidade abdominal, após 1 ano e 8 meses da inserção, sem perfuração, com retirada videolaparoscópica. O segundo é um caso de câncer primário de endométrio em paciente com 3 anos de uso de Mirena®. Discussão: A migração do dispositivo intrauterino é uma complicação rara, pouco relatada na literatura, a abordagem videolaparoscópica é a preferencial e foi realizada no caso em questão. O dispositivo intrauterino hormonal também está relacionado à diminuição das taxas de câncer de endométrio e, inclusive, é usado como método preventivo em mulheres de alto risco. Após revisão de literatura, apenas seis casos similares foram descritos. Conclusão: O dispositivo hormonal intrauterino, apesar de seguro, pode implicar apresentações raras, como migração e perfuração, que exigem conhecimento e agilidade da equipe profissional. O segundo caso apresentado é um evento raro, que faz atentar para mulheres com padrão hemorrágico incomum em uso do Mirena®.

Palavras-chave: Dispositivos intrauterinos, Neoplasias do endométrio, Anticoncepcionais, Relatos de casos, Levonorgestrel.

1. Universidade Federal do Ceará, (CE), Brasil



INTRODUÇÃO

Os contraceptivos intrauterinos contendo levonorgestrel (LNG-IUS), comercializados como Mirena® (Bayer HealthCare Pharmaceuticals) são amplamente utilizados na ginecologia contemporânea, principalmente como um método eficaz de contracepção e para controle de distúrbios menstruais, como menorragia e dismenorreia¹. Segundo alguns autores, o dispositivo intrauterino (DIU) contendo levonorgestrel apresenta melhores resultados em comparação aos que contêm cobre, quanto ao risco menor de complicações, descontinuação de uso e ineficácia². O uso de LNG-IUS, Mirena®, mostrou reduzir as taxas de câncer de endométrio e tem sido proposto como medida para a prevenção do câncer de endométrio em populações de alto risco³.

A perfuração uterina é uma complicação potencialmente séria do uso de DIUs. As taxas são de 0,3 a 2,6 por 1000 inserções para sistemas intrauterinos de liberação de levonorgestrel (LNG-IUS) e 0,3 a 2,2 para DIUs de cobre⁴. É uma complicação bastante grave, sendo necessária intervenção rápida e condutas adequadas⁵. Este artigo descreve dois casos, um relacionado à migração de Mirena® após inserção intrauterina, sem perfuração, submetida com sucesso a retirada laparoscópica e o segundo, um relato de desenvolvimento, de adenocarcinoma endometrial, em paciente na vigência do uso de LNG-IUS, Mirena®.

CASO 1

Paciente, G1P1A0, 30 anos, procedente de Sobral/CE, fez inserção de Mirena® em fevereiro de 2016, realizou controle ultrassonográfico, mostrando DIU na cavidade endometrial, bem localizado. Após 1 ano e 8 meses, buscou atendimento com queixa de dor em hipogástrio de leve à moderada intensidade. Negava febre e sangramento vaginal. Ao exame: abdome sem sinais de irritação peritoneal e exame especular não evidenciando presença do fio do DIU em colo uterino. Foi submetida a exames subsidiários: ultrassonografia transvaginal que não evidenciou o DIU na cavidade endometrial. Em seguida foi submetida à realização de radiografia simples de abdome que localizou o DIU em cavidade abdominal (Figura 1).

Após a confirmação diagnóstica, foi submetida à laparoscopia para retirada do dispositivo, encontrado em fossa ilíaca esquerda, com aderências ao omento, sem evidências de perfuração uterina, sendo realizado a sua recuperação laparoscópica (Figura 2).

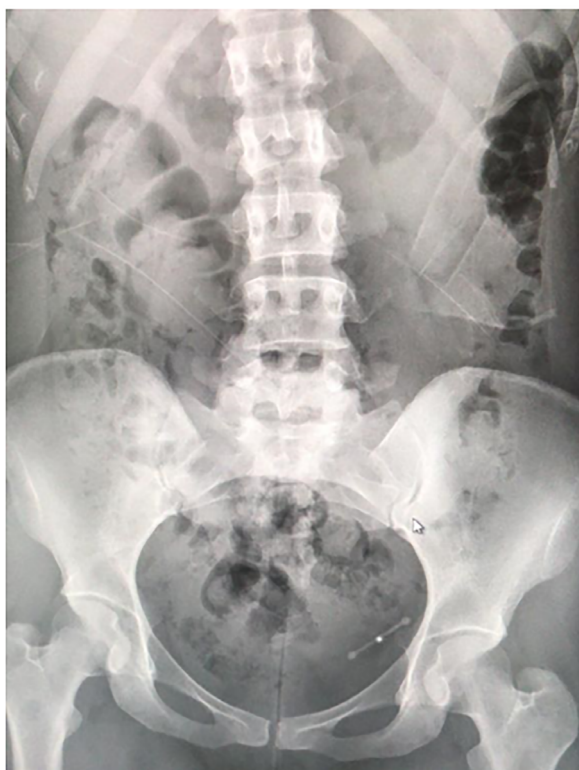

Figura 1. Radiografia abdominal evidenciando DIU.

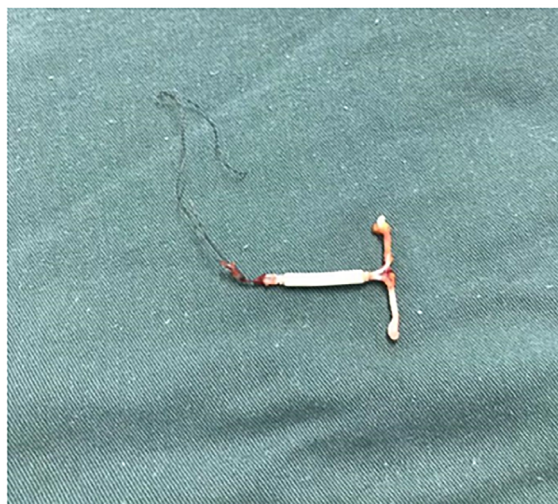

Figura 2. DIU recuperado da cavidade abdominal.

Em retorno, após 30 dias do procedimento, paciente não relatava queixas, abdome e exame especular sem alterações.

CASO 2

Paciente feminina, 47 anos, procedente de Sobral/CE, menarca aos 15 anos, G0P0A0, hipertensa, não tabagista, não etilista, sem história familiar de câncer ou patologias do trato genital. Em uso de LNG-IUS, Mirena®, há 3 anos. Anualmente realizava exames de citologia oncológica de colo uterino (CO) e ultrassonografia transvaginal (USTV) que se mostravam normais. Procurou atendimento referindo corrimento vaginal sanguinolento há 20 dias, sem odor, prurido ou dor pélvica. Ao exame especular, visualizou-se colo uterino anatomicamente normal, porém com saída de material necrótico, oriundo da cavidade uterina. Coletou CO e solicitado USTV. A CO foi negativa para neoplasia e USTV revelou útero de volume 174,8 cm³, com imagem nodular de 5,1 cm na parede posterior do colo uterino, com vascularização em seu interior. Realizou ressonância nuclear magnética de pelve (RNM): útero com intensidade de sinal finamente heterogênea com raros esboços nodulares, endométrio com espessura de 13 mm e discreto alargamento dos canais endometriais. Foi submetida à histeroscopia diagnóstica que mostrou presença de lesão de aspecto nodular, de 4-5 cm, ocupando 2/3 da cavidade uterina, com vascularização atípica, sugerindo adenocarcinoma de endométrio, sendo confirmado pelo histopatológico. Foi submetida a histerectomia total, anexectomia bilateral e linfadenectomia pélvica. O estudo anatomopatológico da peça revelou adenocarcinoma endometrióide em endométrio, padrão sólido e tubular, com células grandes e focos de diferenciação escamosa, 7,0 cm, grau 3 (FIGO), com 50% de invasão miometrial, também invasão ao estroma do colo uterino, com presença de LNG-IUS, Mirena® na cavidade uterina e linfonodos negativos (Estádio Clínico: II grau 3). Imunohistoquímica, associada aos aspectos histológicos de adenocarcinoma moderadamente diferenciado, mostrou painel de padrão morfológico sólido e tubular com células grandes e focos de diferenciação escamosa, infiltrativo em miométrio (Figura 3).

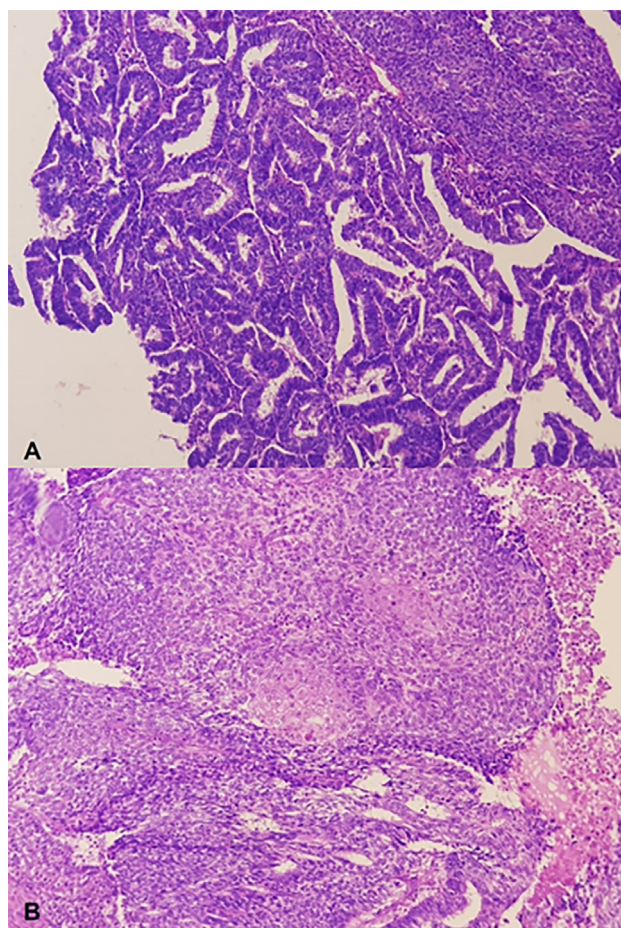


Figura 3. Histopatológico/Imunohistoquímica: Neoplasia do subtipo endometrióide, com diferenciação escamosa, grau 3, primária do endométrio. A. Arranjo glandular. B. Arranjo sólido, com metaplasia escamosa. C. Arranjo cribriforme.

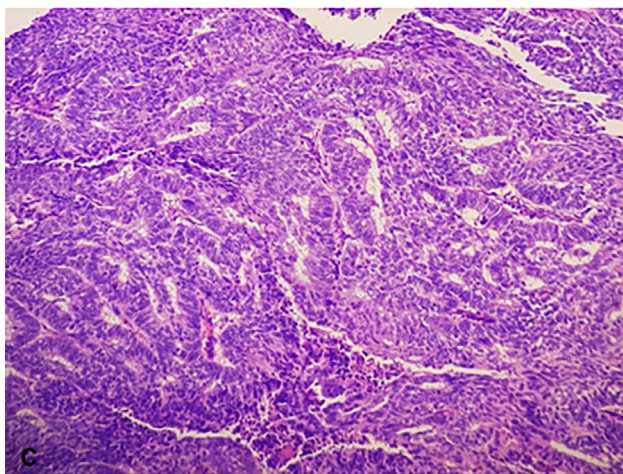
A paciente realizou tratamento adjuvante com quimioterapia e radioterapia (teleterapia e braquiterapia). Evoluiu bem, estando em seguimento clínico de forma assintomática.

DISCUSSÃO

Apesar de raros e pouco relatados, casos de migração intra-abdominal do Mirena® são descritos pela literatura. Tal deslocamento pode ocorrer no momento da introdução do dispositivo, por perfuração uterina, ou posteriormente, como descrito no Caso 1, por seguimento de estruturas adjacentes em conformidade com a anatomia local, sem causar

maiores danos⁵. A migração é possível devido à anatomia da tuba uterina que se aproxima do ovário correspondente, sem se conectar diretamente, possibilitando livre acesso entre cavidade uterina e abdominal⁵.

A USTV tem sido considerada o melhor método para diagnosticar inadequações na posição do DIU, devendo ser indicada como exame de rotina na prevenção de falhas. No entanto, tem sido proposto que a anamnese e o exame clínico são adequados para a avaliação da posição do DIU, considerando aspectos como: mudança do padrão de sangramento uterino e surgimento de dor pélvica com padrão não usual, independente do tempo de inserção, dispensando a indicação da USTV de rotina para essa finalidade⁶. Apesar de não ser indicado de forma rotineira no contexto do Sistema Único de Saúde (SUS)⁶, a paciente do Caso 1, realizou USTV após a inserção, confirmando que a presença do DIU na cavidade peritoneal, deve ter ocorrido de forma espontânea, por possível migração pela tuba uterina.



Quando já instalado na cavidade peritoneal, o Mirena® pode causar formação de fibrose, dor abdominal, infertilidade, obstrução intestinal e perfuração de órgãos vizinhos, como bexiga, reto e sigmoide⁷. Apresentação clínica compatível com a paciente do Caso 1, que apresentava aderências e dor abdominal em baixo ventre, a localização do DIU, na região pélvica à esquerda reforçava a possibilidade de perfuração de órgão vizinho supracitados. Dessa forma, a localização intra-abdominal do Mirena® exige atenção e manejo adequados por parte da equipe profissional, sendo a

remoção videolaparoscópica uma escolha eficiente, adequada e preferencial na abordagem.

Segundo a literatura, o uso de Mirena® reduz significativamente as taxas de câncer de endométrio, dessa forma, é utilizado como prevenção do câncer de endométrio em populações de alto risco, devido à ação da progesterona, levonorgestrel na sua composição, o que atuaria atrofiando o endométrio³. Ademais pode ser considerado como opção terapêutica em casos de câncer de endométrio em que haja intenção de conservar o potencial reprodutivo da paciente ou em casos de contraindicação cirúrgica⁸.

Em 2018, um estudo de série de casos, retrospectivo, mostrou que a terapia com DIU liberador de levonorgestrel para o tratamento conservador de hiperplasia atípica complexa ou câncer endometrial de grau inicial, resultou no retorno à histologia normal na maioria das pacientes⁹. O NOWAC Study¹⁰ em coorte com 104.318 mulheres norueguesas, de LNG-IUS, reduziu fortemente o risco de câncer de ovário e endometrial em comparação às não usuárias, sem risco aumentado de câncer de mama¹⁰.

CONCLUSÃO

Os casos apresentados indicam atenção em relação a queixas incomuns em usuárias de DIU hormonal. A localização intra-abdominal do Mirena® é um evento raro, mas que exige intervenção rápida e adequada, sendo a remoção videolaparoscópica a escolha preferencial na abordagem.

Ademais, é importante salientar a possibilidade de câncer de endométrio concomitante ao uso do DIU hormonal e investigar queixas sugestivas dessa patologia.

REFERÊNCIAS

1. Francz ME, et al. The wandering Mirena: laparoscopic retrieval. *JLS*, 2011; 15:127-30.
2. Berenson AB, Tan A, Hirth JM, Wilkinson GS. Complications and continuation of intrauterine device use among commercially insured teenager. *Obstet Gynecol*. 2013;121(5):951-8.
3. Van der Meer AC, Hanna LS. Development of endometrioid adenocarcinoma despite Levonorgestrel-releasing intrauterine system: a case report with discussion

- and review of the RCOG/BSGE Guideline on the Management of Endometrial Hyperplasia. *Clin Obes*. 2017 Feb;7(1):54-57.
4. Heinemann K, et al. Risk of uterine perforation with levonorgestrel-releasing and copper intrauterine devices in the European Active Surveillance Study on Intrauterine Devices. *Contraception*, 2015; 91: 274–279.
 5. Moraes PR, et al. Tratamento videolaparoscópico para retirada de dispositivo intrauterino em fossa ilíaca direita. *FEMINA*, 2015; 439(2): 59-63.
 6. Holanda AA, et al. Adequação do dispositivo intrauterino pela avaliação ultrassonográfica: inserção pós-parto e pós-abortamento versus inserção durante o ciclo menstrual. *Rev Bras Ginecol Obstet*. 2013; 35(8):373-8.
 7. Coelho JCU, Gonçalves CG, Graf CM. Tratamento laparoscópico de periapendicite causada por dispositivo intra-uterino. *Arq. Gastroentrol*. 2003;40(1):45-6
 8. Bahamondes L. Câncer do endométrio - o que considerar? *Rev. Assoc. Med. Bras*. 2004; 50(1): 1-20.
 9. Pal N, et al. reatment of Low-Risk Endometrial Cancer and Complex Atypical Hyperplasia with the Levonorgestrel-Releasing Intrauterine Device. *Obstet Gynecol*. 2018; 131(1):109-116.
 10. Jarei M, et al. Levonorgestrel-releasing intrauterine system use is associated with a decreased risk of ovarian and endometrial cancer, without increased risk of breast cancer. Results from the NOWAC Study. *Gynecol Oncol*. 2018;149(1):127-132.
 11. Thomas M, Briggs P. A case of endometrial carcinoma in a long-term Levonorgestrel Intrauterine System (LNG 52 mg-IUS) user. *Post Reproductive Health*. 2017; 23(1): 13-14.

Autor Correspondente:
Clara Queiroz dos Santos
claraqsantos@gmail.com

Editor:
Prof. Dr. Marcelo Riberto

Recebido: 02/05/2020
Aprovado: 07/05/2021
